FACULTÉ DE MÉDECINE DE PARIS

ANNÉE 1939 — THÈSE N° 627

POUR

LE DOCTORAT EN MÉDECINE

(Diplôme d'État)

PAR

PYRONNET Edmond

Né le 16 Août 1912 à Réquista (Aveyron)

Ancien Externe des Hôpitaux de Paris

Ancien Interne du Sanatorium des Etudiants

Etude des Résultats éloignés de 140 Sections d'adhérences pleurales

Travail de la Clinique de la Tuberculose de l'Hôpital Laënnec et du Sanatorium des Etudiants à Saint-Hilaire du Touvet

Président : M. TROISIER, Professeur

LIBRAIRIE MARCEL VIGNÉ

11 et 13, Rue de l'École de Médecine

PARIS

1939

Digitized by the Internet Archive
in 2026

https://archive.org/details/IA41554628_0005

FACULTÉ DE MÉDECINE DE PARIS

Année 1939 — N° —

THÈSE

POUR

LE DOCTORAT EN MÉDECINE

(Diplôme d'État)

PAR

PYRONNET Edmond

Né le 16 Août 1912 à Réquista (Aveyron)

Ancien Externe des Hôpitaux de Paris

Ancien Interne du Sanatorium des Etudiants

Etude des Résultats éloignés de 140 Sections d'adhérences pleurales

Travail de la Clinique de la Tuberculose de l'Hôpital Laënnec et du Sanatorium des Etudiants à Saint-Hilaire du Touvet

Président : M. TROISIER, Professeur

LIBRAIRIE MARCEL VIGNÉ

11 et 13, Rue de l'École de Médecine

PARIS

1939

LE DOYEN . . . . TIFFENEAU

I. — PROFESSEURS

	MM.
Anatomie	ROUVIERE.
Physiologie	Léon BINET.
Physique médicale	STROHL.
Chimie médicale	POLONOVSKI.
Bactériologie	Robert DEBRE.
Parasitologie et histoire naturelle médicale	BRUMPT
Pathologie médicale et générale	BAUDOUIN.
Pathologie Médicale	ABRAMI.
Pathologie chirurgicale	MONDOR
Anatomie pathologique	LEROUX.
Histologie	CHAMPY.
Pharmacologie et matière médicale	TIFFENEAU.
Thérapeutique	HARVIER.
Hygiène et médecine préventive	TANON.
Médecine légale	BALTHAZARD.
Histoire de la médecine et de la chirurgie	LAIGNEL-LAVASTINE
Pathologie expérimentale et comparée	FIESSINGER.
Hydrologie thérapeutique et climatologie	CHIRAY.
Clinique médicale	LOEPER. CARNOT. CLERC.
Hygiène et clinique de la première enfance	Marcel LABBE.
Clinique des maladies des enfants	LEREBOULLET.
Clinique des maladies mentales et des maladies de l'encéphale	NOBECOURT. H. CLAUDE.
Clinique des maladies cutanées et syphilitiques	GOUGEROT.
Clinique des maladies du système nerveux	GUILLAIN.
Clinique des maladies infectieuses	LEMIERRE.
Clinique chirurgicale	CUNEO. GOSSET. GREGOIRE.
Clinique ophtalmologique	LENORMANT. TERRIEN.
Clinique urologique	CHEVASSU.
Clinique d'accouchements	COUVELAIRE. JEANNIN. LEVY-SOLAL.
Clinique gynécologique	MOCQUOT.
Clinique chirurgicale infantile et orthopédie	OMBREDANNE.
Clinique thérapeutique médicale	RATHERY.
Clinique oto-rhino-laryngologique	LEMAITRE.
Clinique thérapeutique chirurgicale	Pierre DUVAL.
Clinique propédeutique	M. VILLARET.
Clinique de la Tuberculose	BEZANÇON.
Clinique chirurgicale orthopédique de l'adulte	MATHIEU.
Clinique cardiologie	LAUBRY.
Clinique d'Assistance Médico-Sociale	CROUZON.
Professeurs sans chaire	MULON. OLIVIER. VERNE. HOVELACQUE.

R. UNIV. BIBLIOTHEEK LEIDEN

II. — AGREGES EN EXERCICE

MM.

AMELINE ..... Pathologie chirurgicale.
BARIETY ..... Pathologie médicale.
BENARD (Henri) .. Pathologie médicale.
BERNARD Etienne . Pathologie médicale.
J. BEZANÇON ..... Hydrologie.
BOULIN ..... Pathologie médicale.
BULLIARD ..... Histologie.
CATHALA ..... Pathologie médicale.
CHEVALLIER ..... Pathologie médicale.
COSTE ..... Pathologie médicale.
DOGNON ..... Physique.
FEY ..... Urologie.
FUNCK ..... Pathologie chirurgicale.
GALLIARD ..... Parasitologie.
GASTINEL ..... Bactériologie.
DE GAUDART D'ALLAINES. Pathologie chirurgicale.
DE GENNES ..... Pathologie médicale.
GAYET ..... Physiologie.
GIROUD ..... Histologie.
HAGUENAU ..... Pathologie médicale.
HALPHEN ..... Oto-rhino-laryngologie.
HAZARD ..... Pharmacologie.
HUGUENIN ..... Anatomie pathologique.
JOANNON ..... Hygiène.

MM.

LACOMME ..... Obstétrique.
LANTUEJOUL ..... Obstétrique.
LAROCHE (Guy) .... Pathologie médicale.
LAVIER ..... Parasitologie.
LEMAIRE ..... Pathologie expérimentale.
LELONG ..... Pathologie médicale.
LEVEUF ..... Pathologie chirurgicale.
Mlle J. LEVY ..... Pharmacologie.
LEVY-VALENSI .... Neurologie et Psychiâtrie.
MENEGAUX ..... Pathologie chirurgicale.
MOREAU ..... Pathologie médicale.
MOLLARET ..... Pathologie médicale.
MOULONGUET ..... Pathologie chirurgicale
MOUQUIN ..... Pathologie médicale.
PETIT-DUTAILLIS... Pathologie chirurgicale.
PIEDELIEVRE ..... Médecine légale.
PORTES ..... Obstétrique.
RENARD ..... Ophtalmologie.
RICHET ..... Physiologie.
SANNIE ..... Chimie biologique.
SENEQUE ..... Pathologie chirurgicale.
TROISIER ..... Pathologie expérimentale.
TURPIN ..... Pathologie médicale.
VIGNES ..... Obstétrique.
WILMOTH ..... Pathologie chirurgicale.

III. — AGREGES RAPPELES A L'EXERCICE

pour le service des examens

MM.

ALGLAVE ..... Pathologie chirurgicale.
BUSQUET ..... Pharmacologie.
CHAILLEY-BERT . Physiologie.
GUENIOT ..... Obstétrique.

HEITZ-BOYER ... Pathologie chirurgicale
LARDENNOIS .... Pathologie chirurgicale
LE LORIER ..... Obstétrique.
SCHWARTZ ..... Pathologie chirurgicale
VANDESCAL ..... Obstétrique.

IV. — AGREGES CHARGES DE COURS DE CLINIQUE ANNEXE

à titre permanent.

MM.	
ALAJOUANINE ...	Clinique médicale.
AUBERTIN	
BRULE	
CHABROL	
DONZELOT	
DUVOIR	
LIAN	
PASTEUR-VALLERY-RADOT	
SEZARY	

MM.	
BASSET	Clinique chirurgicale
BROCQ	
CADENAT	
GATELLIER	
MOURE	
QUENU	
VELTER	

MM.	
ECALLE	Clinique obstétricale.
METZGER	

V. — CHARGES DE COURS

MM.

CHAILLEY-BERT, agrégé ..... Education physique.
LEDOUX-LEBARD ..... Radiologie clinique.
RUPPE ..... Stomatologie.
WEIL-HALLE ..... Puériculture.

Par délibération en date du 9 décembre 1798, l'Ecole a arrêté que les opinions émises dans les dissertations qui lui seront présentées, doivent être considérées comme propres à leurs auteurs et qu'elle n'entend leur donner aucune approbation ni improbation.

A MA FIANCEE

Je lui dédie ce travail.
Elle est ma meilleure raison de vivre et d'espérer.

A MON PERE

A MA MERE

En témoignage de notre reconnaissance et de notre affection.

A MON FRERE

A MONSIEUR ET MADAME LARRIBEAU

Témoignage d'affection de leur neveu pour la sollicitude dont ils l'ont toujours entouré.

A MES COUSINS

A TOUS LES MIENS

A MES AMIS

A Monsieur le Professeur JEAN TROISIER

Professeur de Clinique de la Tuberculose

Médecin de l'hôpital Laennec

Officier de la Légion d'Honneur

Nous avons le grand honneur d'être son élève et ne pouvons oublier l'extrême bienveillance qu'il nous a témoignée. Il a bien voulu accepter la présidence de notre jury de thèse. Nous le prions de croire à nos sentiments profondément respectueux et reconnaissants.

A Monsieur le Docteur BARIETY

Professeur agrégé à la Faculté de Médecine

Médecin de l'Hôtel-Dieu

A Monsieur le Docteur TOUPET

Chirurgien des hôpitaux de Paris

A Monsieur le Docteur TZANK

Médecin de l'hôpital Saint-Louis

A TOUS MES MAITRES

DE LA FACULTE DE MEDECINE

ET DES HOPITAUX DE PARIS

A Mademoiselle BLANCHY
Médecin-Assistant de l'hôpital Laennec

En faible témoignage de notre grande reconnaissance pour les soins éclairés qu'elle nous a prodigués.

A Monsieur le Docteur DOUADY
Ancien Interne des hôpitaux de Paris
Médecin-Directeur du Sanatorium des Etudiants
à Saint-Hilaire du Touvet

Il fut à la fois pour nous un médecin dévoué et un maître excellent.

Il nous a inspiré ce travail et a mis constamment à notre disposition sa grande compétence en phtisiologie et plus particulièrement en matière de sections de brides.

Qu'il veuille bien trouver ici l'expression de nos très sincères remerciements et de notre profonde gratitude.

A Monsieur le Docteur COHEN
Ancien Interne des hôpitaux de Paris
Ancien Chef de clinique à la Faculté de Paris
Médecin-Directeur adjoint au Sanatorium des Etudiants

En témoignage de haute estime et de reconnaissance.

INTRODUCTION

L'étude des résultats de l'opération de Jacobaeus peut paraître relativement facile, *a priori*, si l'on considère que dès l'intervention un élément d'appréciation capital est donné par l'opération elle-même, par l'état du collapsus obtenu. C'est ainsi que l'on serait assez tenté d'appliquer le schéma suivant :

— libération complète, collapsus total = efficacité totale et bons résultats.

Et à l'opposé :

— libération incomplète, collapsus peu modifié = efficacité incomplète, tardive, et mauvais résultats.

Or, si ce schéma est vrai dans une certaine mesure, il est loin de pouvoir s'appliquer à tous les cas. Si l'on étudie de près les observations, on constate que les résultats les plus paradoxaux peuvent s'observer et l'on est obligé de reconnaître une fois de plus, comme chaque fois, que l'on s'adresse à une question de phtisiologie, que « *tout peut se voir* ».

Il nous a paru nécessaire, pour pouvoir juger sainement :

1° De distinguer les résultats techniques et les résultats cliniques;

2° De distinguer les résultats immédiats et les résultats éloignés;

3° D'apprécier les résultats lointains qui nous intéressent plus particulièrement en fonction, non seulement des lésions pulmonaires, du collapsus, et de la nature des adhérences, mais aussi des complications, des lésions associées et de la vie du sujet.

Nous ne nous attarderons pas sur les deux premiers chapitres comprenant, le premier, des définitions qui pourront parfois sembler évidentes, mais dont l'exposé nous a paru nécessaire, avant d'aborder l'étude des résultats proprement dits; le second, l'étude rapide des résultats immédiats, nullement superposables, nous le verrons, aux résultats lointains.

Par contre, nous avons plus particulièrement développé les chapitres suivants qui comprennent l'étude des résultats éloignés en fonction des éléments cités ci-dessus.

Les résumés d'observations sont en cette matière plus valables que les statistiques, aussi avons-nous très souvent sacrifié, dans nos conclusions, ces dernières au profit des premiers. Il peut en résulter une impression de confusion dont nous nous excusons par avance, mais la clarté des chiffres n'est-elle pas souvent trop belle pour être vraie?

Après cette étude détaillée de nos observations, et en nous basant sur leurs résultats lointains, nous avons cru intéressant de tâcher de répondre, dans la mesure du possible, à quelques questions que peuvent se poser les opérateurs au sujet des indications de la section de brides. Pour donner plus de valeur à ces réponses, nous avons cité à propos de chacune d'elles l'opinion de quelques opérateurs qui ont bien voulu nous donner leur avis.

CHAPITRE I

DÉFINITION DES RÉSULTATS

A. — RÉSULTATS TECHNIQUES

Sous ce titre, on comprend les modifications apportées par la section de brides à la forme du pneumothorax et à l'aspect des foyers tuberculeux sous-jacents.

C'est ainsi que l'on peut distinguer :

1° *Des résultats techniques parfaits dans lesquels on obtient :*

— un collapsus total et électif par chute du moignon pulmonaire au cours même de l'intervention.

— une expansion des parties saines décelable par examen radiologique, parfois après une phase de collapsus atélectasique passager sans importance.

Obs. 2.

Section de brides complète, pratiquée sur un pneumothorax déjà efficace. Excellent résultat maintenu depuis deux ans.

2° *Des résultats techniques partiellement favorables,* dans lesquels le collapsus, favorablement modifié, n'est pas total :

— soit qu'il s'agisse d'une section incomplète.

Obs. 6.

Section de brides incomplète ayant donné un bon résultat passager. Mais onze mois plus tard, évolution contro-latérale pour laquelle on ne peut pas créer de second pneumothorax. Etat actuel précaire.

— soit, plus rarement, d'une section partielle ayant entraîné un allongement de l'adhérence.

Obs. 91.

Section incomplète des adhérences et section partielle d'une importante membrane. Bon résultat, maintenu depuis cinq ans, malgré la persistance d'un épanchement chronique.

(Voir également observation n° 27.)

— soit, enfin, d'un « pneumothorax à corde » obtenu après libération d'une partie des adhérences, le poumon demeurant tendu entre le système restant (apical par exemple) et le diaphragme. Ces derniers cas sont souvent très améliorés par la phrénicectomie qui supprime la corde et relâche le poumon.

Obs. 105.

Section de brides incomplète et tardive, complétée par une alcoolisation du phrénique. Bon résultat passager, mais huit mois plus tard évolution contro-latérale traitée par un second pneumothorax. Excellent résultat final.

3° *Enfin, des résultats techniques nuls, par suite de section impossible,*

Obs. 56.

Simple pleuroscopie faite à la suite d'une perforation dans un pneumothorax inefficace et ayant conduit à l'abandon de ce pneumothorax. Phrénicectomie ayant donné un excellent résultat maintenu depuis cinq ans.

— ou ne portant que sur des fils accessoires et n'amenant aucun perfectionnement du collapsus pulmonaire.

B. — RÉSULTATS CLINIQUES

Sous ce titre, nous rangeons les modifications, bonnes ou mauvaises, apportées par l'intervention à l'état général et local du malade. Nous nous basons, pour cette discrimination, sur les tests d'efficacité habituels :

1° *La présence ou l'absence de signes cliniques d'évolution.* — Ce test comprend l'étude de la courbe de poids, de la courbe thermique; de la persistance, de l'augmentation ou de la disparition de l'expectoration, de l'apparition ou de la disparition des réactions d'insufflation. L'auscultation n'aura de l'intérêt que dans les cas rares où l'on perçoit des signes sous le pneumothorax et permettra alors de noter la persistance ou la disparition des signes préexistants.

2° *Les bacilloscopies* prennent, par contre, comme nous le verrons plus loin une importance capitale et constituent le meilleur test d'efficacité ou d'inutilité de l'intervention. L'on ne se contentera pas d'un examen direct négatif; on répétera les examens, on fera des ho-

mogénéisations, des cultures de liquide gastrique ou de selles, une inoculation au cobaye.

3° *La persistance, la régression et l'extension des foyers en activité.* — L'examen radiologique prend ici toute son importance. Il sera particulièrement intéressant de comparer plusieurs clichés successifs faits depuis l'intervention entre eux et avec eux qui ont précédé celle-ci afin de pouvoir noter une accentuation de l'amélioration déjà amorcée avant la section des adhérences; un arrêt dans l'évolution des lésions; une aggravation de lésions qui paraissaient stationnaires ou peu évolutives avant l'opération; une inertie complète du moignon pulmonaire, l'apparition d'un épanchement, d'une atélectasie, d'une réexpansion massive du poumon, etc.

Ces diverses constations seront parfois mieux mises en évidence par des clichés obliques ou transverses, des tomographies, des examens radioscopiques surtout qui, seuls, permettront dans certains cas de se faire une opinion nette sur les résultats véritables de l'intervention.

4° *Enfin, l'apparition ou l'absence de bilatéralisation et de complications portant sur d'autres organes.* — Cette dernière source de renseignements ne doit pas être négligée dans l'appréciation des résultats, car souvent elle permettra de découvrir la cause véritable de la persistance de signes cliniques défavorables, de bacilloscopies positives, non explicables par l'état des lésions pulmonaires sous le pneumothorax.

L'apparition de localisations laryngées ou intestinales post-opératoires paraît exceptionnelle. Nous n'en avons relevé aucun cas dans nos observations et les auteurs les mentionnent rarement.

Par contre, les bilatéralisations massives, quoique assez rares, peuvent s'observer.

Obs. 96.

Désinsertion d'une très large adhérence sous-tendant d'importances cavités du poumon gauche. Deux mois après, évolution contro-latérale massive et mort.

(Voir également les observations 85 et 104.)

Il est heureusement à l'opposé des cas où la section de brides évite la création d'un second pneumothorax.

Obs. 12.

Section de brides complète, chez un malade porteur de lésions bilatérales, suivie d'un excellent résultat maintenu depuis deux ans.

L'étude et le groupement des divers tests d'efficacité que nous venons de passer en revue permet ainsi de distinguer, assez artificiellement d'ailleurs :

a) *des interventions efficaces, caractérisées par :*

— l'absence de signes cliniques d'évolution;
— la négativité des bacilloscopies;
— la régression des foyers tuberculeux en activité;
— l'absence de bilatéralisation et de complications portant sur d'autres organes.

Obs. 1.

Section de nombreuses brides pratiquée chez une malade atteinte de lésions importantes et largement excavées du poumon gauche et ayant donné un excellent résultat maintenu depuis quatre ans.

b) *des interventions inefficaces, caractérisées par :*

— la persistance de signes cliniques d'évolution;
— la persistance des bacilloscopies positives;
— l'extension des foyers en activité;
— l'apparition ou le développement d'une évolution contro-latérale ou d'une complication tuberculeuse extra-pulmonaire.

Obs. 13.

Section de brides incomplète sur les lésions très importantes et hautement évolutives. Inefficacité, bilatéralisation, tuberculose intestinale et mort.

c) *compliquées* par l'une des complications que nous envisagerons plus loin.

Obs. 43.

Section de brides difficile pratiquée sur de grosses lésions évolutives. Perforation, évolution contro-latérale et mort.

Empressons-nous d'ajouter qu'il s'agit là d'une distinction bien artificielle, puisque tel cas momentanément amélioré par l'intervention peut secondairement s'aggraver et, à l'opposé, tel autre qui semble n'avoir été aucunement influencé ou même avoir été aggravé par l'opération, peut à distance donner un excellent résultat.

Ayant ainsi défini les résultats techniques et les résultats cliniques, voyons les divers syndromes qu'ils peuvent réaliser en pratique.

CHAPITRE II

DIVERS SYNDROMES RÉALISÉS PAR LES RÉSULTATS TECHNIQUES ET CLINIQUES

Les résultats techniques et cliniques sont loin d'être superposables dans tous les cas. Nous étudierons successivement les divers syndromes qu'ils peuvent réaliser en pratique.

A. — BONS RÉSULTATS TECHNIQUES ET CLINIQUES

C'est l'histoire d'un pneumothorax rendu total et électif par l'opération de Jacobaeus, et entraînant une disparition de l'expectoration, une disparition des bacilles, une reprise du poids et de l'état général. La comparaison des clichés successifs montre la disparition de la cavité préexistante, d'abord remplacée par une tache sombre homogène, puis par une cicatrice étoilée.

En somme l'évolution est la même que celle obtenue par un pneumothorax d'emblée total et efficace.

Obs. 38.

Section d'un gros pilier unique, suivie d'un excellent résultat maintenu depuis un an.

B. — BONS RÉSULTATS TECHNIQUES ET MAUVAIS RÉSULTATS CLINIQUES

Il s'agit de malades chez lesquels le pneumothorax a été rendu total mais, malgré cela, l'expectoration persiste, toujours bacillifère, l'état général reste médiocre, l'examen radiologique montre la persistance ou l'accroissement de la cavité préexistante.

Deux syndromes bien différents au point de vue pathogénique peuvent théoriquement réaliser ce tableau.

1° L'inertie du lobe libéré, dont nous reparlerons plus loin.

Obs. 20.

Section de brides pratiquée d'urgence sur des lésions très évolutives et suivie d'inertie pulmonaire et d'aggravation des lésions. Cette inertie ne fut heureusement que pasagère et le résultat final, maintenu depuis près de deux ans, est excellent.

Elle existait habituellement avant l'intervention qui ne fait que la rendre plus évidente.

2° Ce que M. Etienne Bernard a récemment décrit sous le nom de « tuberculoses graves d'une seule tenue ». Il s'agit alors de lésions extensives absolument indifférentes au collapsus et aboutissant soit à une bilatéralisation, soit à une atteinte tuberculeuse polyviscérale.

Obs. 58.

Section de brides complète (en deux temps), *suivie d'inertie pulmonaire. Quatre mois après, évolution contro-latérale et intestinale; décès six mois après l'intervention.*

Ces deux syndromes sont capitaux à distinguer si l'on veut appliquer le traitement des pleurésies provoquées selon la méthode de Weiller, peut-être utile dans le premier cas mais sûrement néfaste dans le second.

C. — RÉSULTATS TECHNIQUES PARTIELS ET BONS RÉSULTATS CLINIQUES

Il s'agit habituellement de malades chez lesquels une section incomplète a entraîné une amélioration du collapsus et ultérieurement de l'état local et général du malade.

Obs. 4.

Section incomplète pratiquée chez un malade atteint de lésions étendues du poumon gauche. Bonne efficacité maintenue depuis deux ans.

On peut observer un résultat analogue en cas de section partielle d'une grosse bride, par suite d'un étirement de la partie restante, mais dans ce dernier cas les chances d'amélioration sont loin de compenser les complications et les risques opératoires. Aussi la plupart des opérateurs admettent-ils qu'on ne doit pas s'attaquer délibérément à une adhérence que l'on sait ne pas devoir sectionner entièrement.

Obs. 99.

Section partielle d'une très grosse adhérence apicale suivie d'efficacité. Dix-huit mois plus tard, évolution contro-latérale et création d'un second pneumothorax. Excellent résultat final maintenu depuis plus de deux ans.

D. — RÉSULTATS TECHNIQUES NULS AVEC BONS RÉSULTATS CLINIQUES OU PLEUROSCOPIES CURATIVES

Nous rangeons sous ce titre les cas exceptionnels dans lesquels une simple pleuroscopie, ou la section de quelques fils accessoires — toute libération sérieuse et par suite toute modification du collapsus ayant été impossible — ont amené une amélioration nette de l'état du malade.

On peut se demander s'il ne s'agit pas dans ces cas d'une simple coïncidence et si l'amélioration constatée ne se serait pas produite en dehors de toute intervention.

En effet, nous ne possédons pas d'observation de ce genre, mais nous verrons plus loin, en étudiant l'avenir des malades n'ayant subi qu'une pleuroscopie, que l'évolution est parfois excellente contre toute attente après l'abandon d'un pneumothorax inefficace (obs. 102), ou bien qu'un pneumothorax bridé et inefficace devient à la longue efficace, sans que l'on sache trop pourquoi (obs. 3).

Aussi faut-il être très prudent dans l'affirmation de l'action curative d'une simple pleuroscopie, surtout en l'absence de modification du collapsus, ou d'épanchement pleural, et ne parler qu'avec les plus grandes réserves de l'existence d'un réflexe salutaire dû à l'irritation de la plèvre, la palpation du poumon ou l'irruption d'air dans la cavité pleurale.

Quoi qu'il en soit, et étant donné la bénignité de la pleuroscopie simple, on devra toujours la pratiquer pour pouvoir se rendre compte de la nature exacte, de la forme et de la situation des adhérences, mais on devra

s'abstenir de toute section chaque fois que les risques opératoires (grosses adhérences molles, adhérences insérées près du médiastin) semblent devoir dépasser le bénéfice que le malade retirerait d'une section.

E. — INTERVENTIONS COMPLIQUÉES AVEC RÉSULTATS CLINIQUES PARADOXALEMENT FAVORABLES

Ces cas exceptionnels dont nous rapportons ci-dessous une observation ne doivent nullement inciter les opérateurs à aller au-devant de complications et ne changent nullement les conclusions du paragraphe précédent.

Obs. 10.

Section de brides complète suivie d'inertie pulmonaire. Un mois après l'intervention, perforation qui entraîne une amélioration paradoxale des lésions locales. Mais, quatre ans plus tard, évolution contro-latérale très importante. Etat précaire.

F. — MAUVAIS RÉSULTATS TECHNIQUES ET CLINIQUES

Ce dernier syndrome comprend les cas malheureusement trop nombreux dans lesquels l'évolution a fait de rapides progrès après une section impossible ou incomplète des adhérences (obs. 7). Il ne faut pas s'entêter chez de tels malades à conserver un pneumothorax évidemment inefficace, mais envisager le traitement médical ou chirurgical qui peut parfois être avantageusement

substitué à cette collapsothérapie inutile et dangereuse (obs. 56, 102).

On peut se demander, dans ces cas-là, si l'intervention n'a pas donné un « coup de fouet » aux lésions pulmonaires. Cela paraît peu vraisemblable si l'intervention n'a pas été suivie de complications.

CHAPITRE III

RECHERCHE DES RÉSULTATS ÉLOIGNÉS SES DIFFICULTÉS

Lorsqu'on cherche à étudier les résultats éloignés de l'opération de Jacobaeus, on se heurte à plusieurs grosses difficultés :

Tout d'abord, le rassemblement des documents nécessaires pour se faire une opinion est laborieux. Les opérateurs qui pratiquent beaucoup d'interventions voient souvent des malades dont le pneumothorax a été créé et est suivi par d'autres médecins et avec lesquels il est difficile de garder un contact étroit dans les années qui suivent l'intervention.

C'est ainsi que, sur plus de 1.000 interventions pratiquées par M. Douady dans ces dernières années, nous n'avons pu réunir que 140 observations utilisables, c'est-à-dire :

I. *Complètes* au point de vue clinique, bactériologique et radiologique.

Ceci nous a donné une proportion trop importante de mauvais résultats : malades morts et malades ayant eu de graves complications et de ce fait particulièrement bien suivis; les sujets bien portants ayant au contraire été trop souvent perdus de vue.

II. *Douées du recul de plusieurs années* que nous nous sommes imposé. Ceci nous conduisant à éliminer un grand nombre de cas opérés au Sanatorium des Etudiants et particulièrement bien suivis mais trop récents.

Une seconde difficulté surgit lorsqu'on cherche à avoir les résultats de divers opérateurs pourtant intéressants à comparer. Si l'on cherche en effet à comparer entre elles les statistiques publiées, on se heurte à des différences très marquées. Ces différences tiennent à un certain nombre de causes d'erreur que l'on doit avoir toujours présentes à l'esprit lorsqu'on pratique un examen de statistiques relatives à l'opération de Jacobaeus.

1° *Erreurs portant sur le volume et le nombre des cas examinés.* Il faut tout d'abord en effet se méfier des citations de simples pourcentages qui correspondent souvent dans le travail original à un nombre d'observations très faible, bien inférieur à 100 et risquent par suite de donner une fausse idée de la proportion réelle.

2° *Erreurs portant sur les dimensions des adhérences,* par suite de l'absence de mesure précise commune à tous les opérateurs.

3° *Erreurs portant sur la définition des termes, surtout en ce qui concerne les complications.*

C'est ainsi que l'on peut voir rangés sous la même rubrique « épanchements » :

— Des exsudats minimes sinusiens;

— De gros épanchements fébriles augmentant rapidement et nécessitant des ponctions évacuatrices.

De même, le nombre des hémorragies et des hémothorax sera variable, suivant que l'opérateur pratiquera

ou non des ponctions exploratrices systématiques des épanchements post-opératoires.

Les empyèmes comprennent pour certains opérateurs tous les épanchements purulents tuberculeux ou non et pour d'autres les seuls premiers.

Les perforations ne sont pour certains considérées comme telles que si elles s'accompagnent de signes manométriques importants.

Bref, on conçoit que, chaque terme entraînant des causes d'erreur, les divers opérateurs aboutissent à des conclusions très diverses pour le seul chapitre des complications.

4° *Erreurs résultant du fait que les cas sont souvent choisis ou orientés sur tel ou tel opérateur;* les résultats sont aussi fonction du mode de recrutement des malades.

Ainsi :

a) *L'opérateur débutant* n'intervient habituellement que sur des pneumothorax créés par lui-même, et par suite le plus souvent dans les seuls cas qui lui paraissent *a priori* favorables, d'où la faible proportion du nombre de sections par rapport à celui des pneumothorax créés, et la forte proportion de bons résultats.

b) *Au fur et à mesure que l'opérateur s'entraîne,* il s'attaque à des brides plus épaisses et le nombre des pleuroscopies simples diminue; tandis que parallèlement celui des sections incomplètes et des complications s'élève. Ce sont ces dernières qui l'amènent progressivement à comprendre les limites de son action. Le rôle de l'expérience personnelle est, en matière de section de brides, d'autant plus important que l'enseignement direct en est plus difficile, les méthodes actuelles n'uti-

lisant pas d'instruments qui permettent à plusieurs observateurs de suivre en même temps toutes les phases de la section dans les mains d'un même opérateur. Peut-être le cinéma résoudra-t-il plus tard cette difficulté.

c) *Enfin, l'opérateur qui a une grosse pratique* intervient non seulement sur les pneumothorax créés par lui, mais sur d'autres, créés par d'autres médecins, et qui lui sont spécialement envoyés en vue d'une section de brides. La plupart de ces malades de « seconde main » ont déjà été « triés » et fourniront une importante proportion de :

— pleuroscopies simples, de contrôle, avant un traitement chirurgical;

— sections incomplètes;

— sections difficiles présentant un danger réel.

Il n'existe dès lors aucune possibilité de comparaison entre les résultats de ces trois catégories d'opérateurs.

C'est pour tâcher de pallier dans une certaine mesure à ces inconvénients que nous avons décidé d'écrire directement aux divers opérateurs français et étrangers, en les priant de bien vouloir répondre à un questionnaire précis et le même pour tous, de façon à obtenir des réponses comparables. Malheureusement, ce moyen-là, comme on le verra plus loin, donne également des réponses rares et souvent difficilement comparables. Enfin, ayant réuni un nombre suffisant de documents, et les résultats de plusieurs opérateurs, une nouvelle difficulté surgit lorsqu'on cherche à porter un pronostic précis en fonction des indications techniques et des complications immédiates, car d'autres facteurs interviennent, indépendants des brides et de leur destruction, qui peuvent influencer l'évolution de tels malades.

Ce sont les réveils de tuberculose dans l'un et l'autre poumons, les atteintes, tuberculeuses ou non, d'autres appareils, les conditions de vie et de travail du sujet.

On ne saurait cependant, sous peine de fausser les statistiques, en extraire tous les cas répondant aux réserves précédentes. Mais on conçoit qu'en cette matière les résumés d'observations ont beaucoup plus de valeur que les résultats globaux.

CHAPITRE IV

ÉLÉMENTS ÉTRANGERS A L'INTERVENTION ET SUSCEPTIBLES D'INFLUENCER LES RÉSULTATS

A. — LE SUJET

Pour faire de bonnes statistiques, il serait indispensable d'indiquer sur quelle sorte de sujet les opérations ont été pratiquées. Il est évident que les résultats auront beaucoup de chances d'être bons si l'on intervient sur des malades de sanatorium. Chez de tels sujets, en effet, le pneumothorax est entretenu régulièrement par le même médecin, les cures de repos sont strictement observées, bref, ces malades mènent une vie bien réglée sous surveillance médicale qui assure à l'opérateur un maximum de sécurité. Et ainsi toutes nos conclusions qui s'adressent à des malades de sanatorium peuvent ne pas être valables pour une clientèle de malades ambulatoires, travaillant activement, s'exposant aux intempéries ou faisant entretenir leur pneumothorax avec fantaisie.

L'âge des malades doit être également considéré; c'est ainsi que des malades de 20 à 30 ans, âge habituel des étudiants chez lesquels nous avons relevé la plupart de

nos observations, sont plus aptes à supporter une intervention que des sujets âgés ou des enfants.

Enfin, la classe sociale à laquelle appartient le sujet opéré a aussi son importance; c'est ainsi que la misère, la sous-alimentation, les soucis que retrouvent certains malades à leur sortie du sanatorium sont des éléments particulièrement défavorables. Pour les étudiants qui nous intéressent plus particulièrement, puisqu'ils nous ont fourni la plupart de nos documents, leur compréhension parfaite de la maladie et les bonnes conditions morales dans lesquelles ils se trouvent pendant la cure sont des éléments favorables à la bonne réussite de l'opération. Par contre, leur oubli fréquent de la maladie après leur sortie du sanatorium et leur surmenage scolaire ou professionnel risquent de leur faire faire des imprudences néfastes pour la bonne continuation du pneumothorax. Nous citons ci-dessous les observations de deux étudiants en médecine qui se sont très bien soignés pendant leur séjour au sanatorium ainsi que pendant les six mois qui ont suivi leur sortie, mais qui ont ensuite repris un service très actif dans les hôpitaux parisiens en même temps qu'un surmenage intellectuel intensif nécessité par la préparation d'un concours. L'un de ces deux sujets (obs. 81), malgré un gros surmenage, est toujours en bonne santé; l'autre (obs. 83), malgré un collapsus complet, a fait après l'intervention une évolution contro-latérale pour laquelle on a dû créer un second pneumothorax.

Ces quelques considérations nous montrent l'importance très grande du milieu social sur l'avenir des malades opérés de section de brides, et l'intérêt qu'il y

aurait à mentionner cet élément en tête des statistiques publiées.

B. — LES RÉVEILS ÉVOLUTIFS DE LA MALADIE

du même côté ou du côté opposé constituent un nouvel élément qui risque de fausser les résultats.

On conçoit en effet que tel malade ayant eu une libération totale de ses adhérences et porteur, dès lors, d'un pneumothorax complet et efficace, ne pourra néanmoins être compté parmi les bons résultats, s'il est atteint d'une nouvelle poussée évolutive au moment où l'on établit une statistique,

Obs. 123.

Section de brides complète ayant amené un collapsus total du côté droit. Trois mois après, épanchement dont l'augmentation et la reproduction obligent à plusieurs ponctions. Un an après l'intervention, évolution controlatérale traitée par un second pneumothorax d'emblée total. Malgré ce double collapsus, l'expectoration persiste et contient des bacilles. Troubles intestinaux fréquents. Pronostic réservé.

ni si cette statistique étant faite après cette poussée le malade est mort (obs. 9, 46) ou est atteint d'une tuberculose chronique d'évolution torpide (obs. 54, 55, 69).

Ceci nous explique la diminution des résultats favorables avec l'augmentation du recul dans la publication des résultats de l'opération de Jacobaeus, et nous fait souhaiter un nouveau renseignement dans ces publications, la date de l'opération par rapport à celle de la statistique.

C. — L'EXISTENCE DE COMPLICATIONS EXTRA-PULMONAIRES tuberculeuses ou non constitue une autre cause d'erreur.

Nous envisagerons tout d'abord :

1° Les complications extra-pulmonaires tuberculeuses.

La laryngite tuberculeuse est en général sous la dépendance directe de l'évolution pulmonaire; aussi a-t-on tout intérêt chez ces malades à rendre le collapsus efficace par une section d'adhérences, même si cette section comporte un certain risque opératoire.

Obs. 32.

Section complète d'un pilier axillaire maintenant béante une large cavité. Laryngite concomitante et lésions contro-latérales bien collabées. Collapsus complet, guérison maintenue après deux ans et demi.

La tuberculose intestinale, par contre, semble assez peu influencée par le bon état pulmonaire; aussi doit-on se montrer beaucoup plus réservé pour intervenir chez ces malades qui présentent un mauvais terrain et ont les plus grandes chances de faire des complications post-opératoires, ou de voir leur localisation intestinale évoluer malgré un bon collapsus pulmonaire.

Obs. 36.

Section d'une large adhérence en face d'une caverne qui disparaît complètement malgré une symphyse de la base. Lésion contro-latérale, enrayée par un pneumothorax total. Tuberculose intestinale à évolution progressive et fatale (*voir également obs.* 65, 58, 64).

Les abcès périanaux, comme la tuberculose intestinale, semblent évoluer pour leur propre compte et retentissent également sur le terrain et le moral du malade (obs. 22).

Les tuberculoses osseuses sont également défavorables. Nous n'en avons qu'un cas parmi nos observations (obs. 71) ; il s'agit d'un malade actuellement en traitement à Font-Romeu et chez lequel les lésions osseuses survenues après la stabilisation des lésions pulmonaires ne semblent pas avoir retenti sur celles-ci.

2° Nous ne mentionnerons pas toutes les autres affections non tuberculeuses qui risquent d'entraîner la mort d'un sujet par ailleurs bien stabilisé en ce qui concerne ses lésions pulmonaires et ne ferons que citer une observation qui illustre ces cas :

Obs. 52.

Section de brides à peu près complète, ayant amené une grande amélioration du collapsus, une disparition de l'image cavitaire et des bacilles dans l'expectoration. Un an après, le malade meurt à la suite d'une appendicite gangréneuse.

La plupart des observations précédentes constituent donc autant de cas dans lesquels l'intervention avait eu une heureuse influence sur les lésions pulmonaires, mais qu'il sera cependant impossible de ranger dans les bons résultats éloignés de l'opération de Jacobaeus.

CHAPITRE V

ÉTUDES DES RÉSULTATS LOINTAINS EN FONCTION DES DIVERS ÉLÉMENTS RELATIFS AUX INDICATIONS A LA TECHNIQUE OPÉRATOIRE AUX COMPLICATIONS POST-OPÉRATOIRES

A. — ELEMENTS RELATIFS AUX INDICATIONS

I. — ASPECT DES LÉSIONS SOUS PNEUMOTHORAX

a) *Lésions excavées.* — Dans la grande majorité des interventions, il s'agit de sections de brides sur des lésions excavées. C'est ainsi que, sur les 140 observations que nous présentons, 120 concernent des malades chez lesquels la radiographie a montré l'existence d'une ou plusieurs cavernes nettes. La distinction entre les lésions homogènes et les lésions excavées n'a d'ailleurs pas un intérêt considérable, car on peut maintenant, grâce à la radiographie en coupes, mettre en évidence des cavernes invisibles sur les radiographies ordinaires. Et tels de nos malades, qui présentaient des lésions peu homogènes, sans cavernes nettes, et par conséquent rangés dans la première catégorie, seraient venus grossir le nombre des cavitaires si on les avait soumis à la tomographie.

Le grand nombre de ce type d'observation enlève à cet élément (lésions excavées) tout caractère spécial, et par suite toute valeur dans l'évolution ultérieure et les résultats éloignés observés chez ces malades. C'est ainsi qu'ils rentrent à la fois dans le cadre des interventions efficaces, dans celui des interventions inefficaces et dans celui des interventions compliquées. Aussi nous garderons-nous de donner un exemple qui serait forcément tendancieux et ne donnerait qu'une idée fausse de l'avenir de ces malades.

b) *Grands évidements.* — Les grands évidements sont plus intéressants à étudier, car plus rares sont les observations de malades porteurs d'énormes cavernes. Contrairement à ce que l'on pourrait croire, les pneumothorax efficaces ou rendus tels, créés pour un évidement de tout un sommet, ne sont pas exceptionnels. Parmi les observations que nous avons réunies, 4 concernent de tels malades et dans 2 cas nous avons pu observer de bons résultats maintenus depuis deux ans.

Obs. 90.

Section complète de brides très importantes ayant entraîné un collapsus total. Très bon résultat maintenu depuis plus de deux ans.

Obs. 19.

Section de brides complète sur des lésions largement excavées du poumon gauche. Excellent résultat maintenu depuis cinq ans.

Les deux autres observations sont, par contre, moins favorables.

Dans l'observation 40, après une amélioration passagère, le malade a présenté plusieurs hémoptysies (une par an pendant quatre ans) et présente actuellement un état général médiocre. Il est porteur d'un épanchement minime et son expectoration est bacillifère, de sorte que l'on peut porter un pronostic très sombre.

L'observation 28 concerne un malade atteint de lésions bilatérales, rapidement évolutives, ayant présenté une hémorragie abondante au cours de l'intervention. On a vu apparaître dans les jours suivants un hémothorax abondant et on a dû abandonner le pneumothorax droit absolument inefficace même après la section de brides. Les lésions ont rapidement évolué des deux côtés et le malade est mort dans un tableau d'asphyxie six mois après la section de brides. Le mauvais résultat obtenu dans ce dernier cas est dû beaucoup plus à la malignité de la maladie qu'à l'intervention elle-même et à ses suites opératoires.

c) *Images bulleuses en parenchyme clair.* — Un autre type particulier de lésions excavées est réalisé par ces grandes bulles, souvent multiples, apparues très rapidement en parenchyme clair et douées par suite d'un excellent potentiel rétractile.

Les adhérences observées dans des pneumothorax créés sur de telles lésions s'étirent en général très bien et sont facilement coupées. Il s'ensuit que le pronostic lointain de ces malades est très favorable. C'est ainsi que les 5 observations de ce type que nous présentons ont trait à des sujets actuellement stabilisés depuis plusieurs années et ayant repris sans inconvénient une vie active.

Obs. 1.

Section complète (en deux temps) de nombreuses brides dans pneumothorax créé pour une tuberculose multi-excavée du poumon gauche. Bon résultat maintenu depuis quatre ans.

Obs. 4.

Lésions étendues du poumon gauche (dont une image bulleuse en parenchyme clair). Section incomplète et malgré cela efficace. Bon résultat maintenu depuis deux ans.

Obs. 26.

Pneumothorax créé pour une image cavitaire parahilaire droite. Section de brides presque totale. Mais lésions bilatérales. Résultat peu satisfaisant.

Obs. 57.

Grosse bulle parahilaire gauche pour laquelle on pratique un pneumothorax, puis une section de brides. Phase d'inertie passagère. Excellent résultat final maintenu depuis trois ans.

Obs. 61.

Image bulleuse parahilaire droite traitée par pneumothorax et section de brides. Excellent résultat maintenu depuis deux ans.

II. — TENDANCE ÉVOLUTIVE DES LÉSIONS ENTRE LA CRÉATION DU PNEUMOTHORAX ET LA SECTION DE BRIDES

a) *Lésions restant évolutives malgré le pneumothorax.* — Si dans quelques cas, comme nous le verrons plus loin, on est amené à intervenir sur des pneumothorax efficaces pour consolider cette efficacité, l'indication majeure de la section de brides n'en reste pas moins l'inefficacité du pneumothorax. Cette inefficacité peut se traduire de différentes façons :

Dans la majorité des cas c'est uniquement la persistance des bacilles dans les crachats, en dehors de tout autre signe, qui reste le meilleur test de l'évolution tuberculeuse et par suite de l'inefficacité du pneumothorax; elle impose la section des adhérences dès que les conditions requises pour éviter les complications post-opératoires le permettent : bonne résistance du malade, intervalle suffisant entre la création du pneumothorax et la section de brides, etc..., conditions d'ailleurs variables avec chaque opérateur, et que nous reverrons plus loin.

Hâtons-nous de dire que le but recherché est presque toujours atteint et que la section des adhérences amène rapidement une disparition des bacilles dans les crachats, en même temps que parallèlement le poids et les forces augmentent et que l'aspect radiologique des lésions s'améliore. On observe d'ailleurs souvent ce résultat même en dehors des libérations totales. Voici les résultats observés parmi les observations que nous présentons :

Section complète des adhérences (67 obs.).	Disparition précoce des bacilles (entre un et trois mois)	34
	Disparition tardive (plus de six mois) ..	11
Section incomplète (certaines adhérences étant respectées) (57 obs.).	Disparition précoce des bacilles	19
	Disparition tardive ...	12
Section partielle d'une large adhérence (13 obs.).	Disparition précoce des bacilles	4
	Disparition tardive ...	3

Précisons que les nombres figurés dans la colonne de droite ne concernent que les malades n'ayant plus présenté de bacilles jusqu'à ce jour, c'est-à-dire trois ans et plus après l'intervention. Nous avons écarté tous les malades qui ont fait depuis une évolution homo ou controlatérale, et présenté à nouveau une expectoration bacillifère.

Mais, à côté de ces cas particulièrement favorables, il en est d'autres, beaucoup plus rares certes, où l'inefficacité du pneumothorax se traduit par des signes alarmants : le malade reste asthénique, amaigri, fébrile et surtout les lésions, loin de s'améliorer, restent sans changement appréciable, ou même s'aggravent. C'est ainsi que l'on peut voir une caverne tiraillée par une bride s'agrandir progressivement et faire craindre une perforation.

L'opérateur a alors la main forcée par les événements et n'a plus le temps d'attendre que toutes les conditions favorables soient réalisées.

L'observation suivante nous paraît particulièrement démonstrative à ce sujet :

Obs. 84.

Section de brides pratiquée pour des lésions évoluant sous pneumothorax. Evolution contro-latérale quatre ans après l'intervention. Bon résultat final.

(Voir également les observations 22, 31, 41, 43, 46, 89.)

Sur ces 8 malades, 4 sont morts, dont 2 (obs. 22, 43) de perforations consécutives à la section de brides et 2 (obs. 36, 46) à la suite d'évolutions contro-latérales ou d'une autre localisation tuberculeuse.

Les 4 autres (obs. 41, 84, 89, 31) sont parfaitement bien portants depuis deux ans, quatre ans, cinq ans et six ans.

Sur les 2 malades morts de perforation, l'un (obs. 43) était atteint de grosses lésions contro-latérales évolutives, l'autre (obs. 22) d'un abcès périanal avec décollement important, de sorte que l'intervention n'a fait qu'aggraver un pronostic en lui-même déjà fort sombre. Des 2 autres décès, le premier (obs. 46) est survenu à la suite d'une évolution du côté opposé, non enrayée par la création successive d'un pneumothorax et d'un oléothorax (cette évolution apparue treize mois après la section de brides ne saurait être imputée à l'opération). Le second (obs. 36) s'est produit chez une malade atteinte de lésions bilatérales, très évolutives malgré un double pneumothorax, et d'une tuberculose intestinale. Là encore, et malgré l'existence d'un épanchement survenu sept mois après l'intervention, la section de brides a été plutôt efficace que néfaste.

Bref, les mauvais résultats obtenus dans la moitié des cas ne sauraient en rien contre-indiquer une opération qui a été suivie dans l'autre moitié de très beaux succès.

b) *Régression lésionnelle dès la création du pneumothorax.* — Il est très fréquent de voir s'amorcer dès la création d'un pneumothorax, même incomplet, la régression des lésions préexistantes. C'est ainsi que dans un certain nombre de nos observations on peut constater, dès la mise en œuvre de ce traitement, la diminution d'un bloc opaque et surtout la diminution ou même la disparition d'une cavité préexistante (obs. 33, 40, 51, 63, 73, 89, 110, 119, 122, 127).

La temporisation est alors indiquée jusqu'au moment où ces progrès deviennent moins sensibles et où le pneumothorax paraît être insuffisant pour amener à lui tout seul la régression complète des lésions et la stabilisation totale du malade. Un élément guidera l'opérateur pour poser l'indication d'une opération : c'est le résultat des bacilloscopies. De deux choses l'une : ou bien cette régression ne s'accompagne pas d'une disparition des bacilles dans l'expectoration, et nous avons vu qu'il fallait intervenir sans trop attendre, dès que les conditions requises par l'opérateur le permettent, ou bien, et le cas n'est pas exceptionnel, ce nettoyage radiologique va de pair avec la négativation de l'expectoration. Un problème se pose alors : doit-on intervenir pour libérer un pneumothorax déjà efficace?

Tout dépend de l'importance et de la situation des adhérences. Mais M. Douady, et beaucoup d'autres opérateurs avec lui, estiment que l'on doit faire une pleuroscopie (opération dont on connaît la bénignité) et qu'en cas d'adhérences filiformes, ou vélamenteuses

minces, situées loin du médiastin, il vaut mieux courir le risque connu et minime d'une section de ces adhérences, que d'aller au-devant d'une évolution ultérieure possible d'importance méconnue, lorsque le malade sera sorti du sanatorium.

Il est en effet connu qu'un malade porteur d'un pneumothorax avec adhérences peut rester stabilisé et abacillaire tant qu'il pratique sa cure sanatoriale, mais a plus de risques qu'un porteur de pneumothorax total de faire ultérieurement une nouvelle évolution lorsqu'il aura repris une vie active.

On n'a pas, d'autre part, à craindre d'accidents post-opératoires lorsqu'on n'intervient que sur des adhérences minces, sèches, bien étirées, et que l'on évite la section de gros piliers ou d'adhérences s'insérant sur le médiastin, sections qui, comme nous le verrons plus loin, sont grevées dans une assez forte proportion de complications ultérieures.

D'ailleurs, le résultat excellent obtenu dans tous les cas que nous présentons (voir les obs. 25, 27, 63, 73, 141, 11, 12, 18, 29, 30, 33, 48, 51, 81, 109, 110, 111, 121, 139, 70) prouve que l'opérateur ne s'était pas trompé dans ses indications.

Citons à l'opposé deux observations qui nous paraissent très démonstratives à propos du réveil évolutif des lésions au pied de brides respectées.

Dans la première (obs. 117), il s'agit d'un malade ayant présenté en 1930 une pleurésie droite. En 1932-33, il fait plusieurs hémoptysies et l'examen révèle l'existence d'une lobite supérieure gauche. Un pneumothorax est créé au mois de septembre 1933. Les bacilloscopies

pratiquées à la suite de ce pneumothorax sont alternativement positives et négatives.

Un an après la création du pneumothorax (octobre 1934), le malade entre au Sanatorium des Etudiants. Il est porteur d'un pneumothorax subtotal, largement adhérent au sommet. L'état général est bon et neuf homogénéisations pratiquées au sanatorium sont négatives. Etant donné l'importance de l'adhérence, le bon état général du malade et la négativité répétée des recherches de bacilles dans son expectoration. On juge inutile de pratiquer une pleuroscopie et le malade sort du sanatorium en parfait état général et local, le 23 mars 1936.

En août 1937, c'est-à-dire dix-sept mois après sa sortie, le malade fait une poussée évolutive traduite par une température élevée, la présence de bacilles dans l'expectoration et surtout, à l'examen radiologique, l'apparition au pied de l'adhérence d'une cavité très nette.

Il rentre au Sanatorium des Etudiants, où M. Douady lui fait une pleuroscopie. Cette pleuroscopie montre une plèvre d'une épaisseur et d'une dureté extrêmes, et une large adhérence contenant sans aucun doute du poumon jusqu'à la paroi et pour cette raison respectée.

Une thoracoplastie est décidée. Elle porte sur les trois premières côtes. Le soir de l'intervention, il se produit une hémorragie importante au niveau de la plaie et, malgré tamponnement, sérum et transfusion, le malade reste très affaibli.

Les jours suivants, il se produit un envahissement massif du côté opposé et le malade meurt au huitième jour.

L'observation 15 concerne un malade chez lequel une première section précoce (un mois après la création du

pneumothorax) fut incomplète et cependant passagèrement efficace.

Deux ans plus tard, ce sujet fit une nouvelle évolution au niveau des anciennes lésions, et l'on pratiqua une seconde section qui entraîna une libération complète. Le collapsus fut alors efficace, mais le malade fit ultérieurement une évolution contro-latérale pour laquelle on créa un second pneumothorax. A la suite d'une perforation dans ce second pneumothorax, on abandonna les insufflations. Depuis, l'état général s'améliore malgré la persistance d'un épanchement chronique. L'expectoration ne contient plus de bacilles.

Il faut cependant reconnaître que ce sont des cas exceptionnels, les deux seuls que nous ayons pu relever parmi toutes les observations que nous présentons; or, nous possédons 57 observations de sections incomplètes. Parmi ces malades, comme on le verra plus loin, 8 ont continué à évoluer par suite de l'inefficacité de leur pneumothorax bridé ou par suite d'inertie pulmonaire ou de bilatéralisation.

Deux de ces malades, après une efficacité passagère, ont évolué à nouveau dans le moignon collabé, mais dans les deux cas il s'agit d'une évolution dans la base, loin des adhérences.

L'anatomie pathologique nous permet d'ailleurs de constater la rareté de ces évolutions au pied d'adhérences respectées.

M. Delarue, chef de laboratoire à la clinique de la tuberculose, que nous avons consulté à ce sujet, nous a dit avoir trouvé dans certains cas des lésions au pied d'anciennes adhérences : soit cavernes, soit nodules calcifiés. Le siège de ces lésions est, d'après cet auteur,

tantôt au pied même de la bride, dans son axe longitudinal, tantôt en dehors de cet axe, comme s'il s'était produit un glissement latéral des lésions soumises à plusieurs tensions.

Très souvent d'ailleurs on ne trouve rien et il faut, d'après M. Delarue, se méfier des images radiologiques trompeuses. Cet auteur nous a dit en effet avoir eu dans deux cas des images radiologiques typiques de cavernes au pied d'adhérences, alors qu'il ne s'agissait en réalité que de parenchyme clair, entouré de cicatrices : dans ces deux cas, des coupes *post-mortem*, sagittales dans l'un, frontales dans l'autre, n'ont permis de déceler aucune lésion du parenchyme au pied de la bride.

Enfin, M. Delarue conseille de tenir grand compte dans les indications opératoires du siège des brides : il considère que des brides latérales (schéma 1), avec symphyse médiastinale, ont une action néfaste sur les lésions soumises à des tractions de sens opposé et doivent être sectionnées; au contraire, des brides apicales (schéma 2)

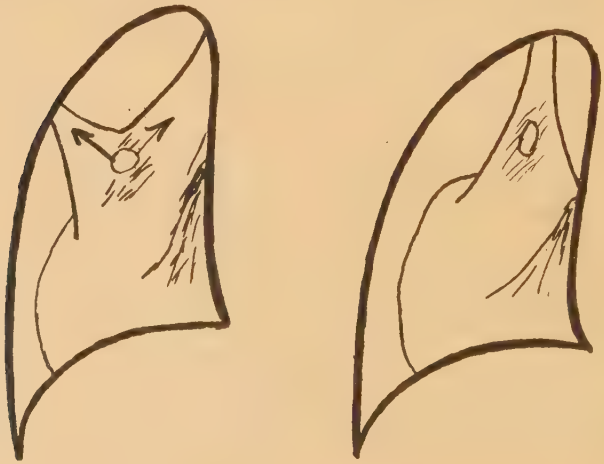

avec bon décollement médiastinal ne gênent pas le collapsus, contiennent souvent du poumon et doivent être respectées.

Nous donnons ci-dessous, à titre d'indication, la proportion d'opérations sur des malades abacillaires qui nous a été communiquée par quelques opérateurs :

EN FRANCE

M. Douady : Saint-Hilaire du Touvet	Sur 1.000 interventions pratiquées, une centaine environ concernaient des malades abacillaires.
M. A. Meyer : Hôpital Laënnec, Paris.	Les cas de malades abacillaires sont pour cet auteur exceptionnels, quand on peut rechercher le bacille par tubage, examen de selles, culture des crachats, du liquide gastrique et des selles. Restent quelques exceptions où tous ces résultats sont négatifs malgré l'aspect radiologique, incitant à faire la section de brides. — Il existe en outre quelques cas d'indication pleurale : brides tiraillant le poumon et gênant les insufflations, faisant craindre des complications.
M. Arnaud : Passy.	13 %. Il s'agissait de malades porteurs de lésions cavitaires, ne crachant plus ou présentant des condensations persistantes du moignon.
M. Cantegril : Toulouse.	10 % environ (proportion non rigoureusement contrôlée).

M. Despeignes : Lyon.	30 % (la plupart de ces malades conservaient des cavités visibles sur les films).
MM. Dumarest et Germain : Hauteville.	10 sur 93 interventions.
M. Lucien : Briançon.	14 sur 52 interventions pratiquées au Sanatorium du Bois-de-l'Ours. 2 sur 35 interventions pratiquées au Sanatorium des Neiges.
M. Peyret : Chambéry.	(Plus de 300 interventions.) Presque tous ces malades avaient des bacilles, au moins par intermittence.
M. Weiller : Hôpital Beaujon, Paris.	5 à 6 % environ.

EN ALLEMAGNE

M. Diehl : Waldhauss Charlottenburg, Sommerfeld.	10 % environ.
M. Unverricht : Berlin.	(6.000 interventions.) La plupart de ces malades avaient encore des bacilles; un petit nombre seulement n'en avait plus, mais avait des cavernes encore visibles radiologiquement.

EN AMERIQUE

Le Roy S. Peters : Albuquerque (New Mexico)	Tous les malades opérés par cet auteur (environ une centaine) avaient des bacilles.

c) *Lésions paraissant peu ou pas influencées par la création du pneumothorax.*

Il est enfin des malades chez lesquels la création du pneumothorax paraît avoir peu d'action : l'état général reste médiocre, la température élevée, l'expectoration bacillifère, et l'examen radiologique montre toujours l'existence des mêmes lésions. La section de brides est alors indiquée, pour tâcher de compléter et de rendre efficace un pneumothorax jusque-là inefficace.

Dans la majorité des cas, cet heureux résultat est obtenu. C'est ainsi que sur 19 malades de ce genre que nous présentons (obs. 1, 9, 13, 18, 34, 38, 45, 49, 52, 53, 55, 69, 81, 88, 96, 106, 112, 132, 134) 15 ont été améliorés par la section de brides.

Parmi les 4 autres, non améliorés, il s'agissait dans un premier cas d'inertie pulmonaire (obs. 80) ; ceci nous ramène aux cas de bons résultats techniques et mauvais résultats cliniques dont nous avons déjà parlé.

Dans le second cas (obs. 9), il s'agit d'une malade porteuse d'un pneumothorax, également atteinte d'inertie pulmonaire du côté droit, décédée brusquement dans un tableau de perforation à la suite d'un second temps de section de brides.

Dans le troisième cas, la section n'a pu être qu'incomplète et, malgré une phrénicectomie, la malade est morte à la suite d'une localisation intestinale (obs. 13).

Enfin, dans le quatrième cas, malgré une libération totale du poumon gauche, le malade est mort à la suite d'une évolution contro-latérale pour laquelle on n'a pas pu créer de pneumothorax (obs. 96).

En somme, on peut dire qu'en dehors de l'observation 9, où la section de brides a été la cause de la perfo-

ration et du décès (décès qui serait d'ailleurs survenu rapidement par les progrès d'une évolution qui paraissait irréductible), l'opération n'a jamais été néfaste et souvent efficace. Aussi cette variété de malades constitue-t-elle l'indication majeure de l'opération de Jacobaeus.

d) *Cas particuliers.*

Nous voudrions, avant de terminer cette étude de la tendance évolutive des lésions sous le pneumothorax, envisager quelques cas particuliers :

1° *Section de brides sur les pneumothorax à tendance hémoptoïque.* — Les pneumothorax à tendance hémoptoïque ne sont pas rares, soit que les hémoptysies aient précédé la création du pneumothorax, c'est le cas le plus fréquent; soit que leur apparition soit survenue après la création du pneumothorax. Quoi qu'il en soit, la section de brides comme traitement hémostatique n'est pas à recommander. On intervient alors en effet dans des conditions extrêmement difficiles, chez un malade affaibli, présentant des quintes de toux incessantes qui rendent les manœuvres opératoires très délicates et augmentent les risques de complications post-opératoires. Aussi, en dehors des cas d'urgence, où, après échec de tous les traitements médicaux, on a la main forcée, chez un malade présentant un poumon largement excavé suspendu par une bride (obs. 89, 138), il vaut mieux attendre pour intervenir la cessation de l'hémoptysie. Sur les deux malades de ce genre que nous présentons, l'un (obs. 89) a présenté des suites opératoires normales et, bien que les hémoptysies aient réapparu par la suite, on a obtenu un très bon résultat final. L'autre a présenté après l'opération un épanchement hémorragique qui s'est secondairement transformé en empyème et a emporté le malade.

Mais, s'il est dangereux d'intervenir en période hémoptoïque, il est également dangereux de temporiser à l'excès chez un malade qui présente des hémoptysies à répétition, et dont l'état général décline progressivement.

Aussi ne devra-t-on pas attendre la répétition des hémorragies, et intervenir entre deux hémoptysies, dès que l'état du malade le permettra (obs. 19, 24, 30, 36, 62, 64) ; parmi ces 6 malades, un seul a encore présenté une hémoptysie abondante sept mois après la section de brides. 3 sont morts, mais de complications extra-pulmonaires.

2° *Section de brides chez des malades porteurs de lésions bilatérales.*

En présence d'un malade porteur d'un pneumothorax incomplet et atteint de lésions du côté opposé, la question se pose de savoir si l'on doit d'abord tenter de créer un second pneumothorax, ou bien si l'on doit auparavant tenter de libérer le pneumothorax déjà existant.

La plupart des phtisiologues admettent que l'on doit d'abord faire une pleuroscopie pour essayer de compléter le premier pneumothorax. Ils estiment en effet que « procéder à un second pneumothorax avant d'avoir assuré l'efficacité du premier ou entretenir un double pneumothorax dont l'un est incomplet, constitue une thérapeutique à résultats passagers et presque toujours illusoires[1] ». Il vaut mieux envisager un autre mode de collapsothérapie (phrénicectomie ou thoracoplastie partielle).

Si, au contraire, la pleuroscopie révèle l'existence d'adhérences faciles à sectionner, il faut pratiquer la

1. Davy, *Revue de la Tuberculose*, novembre 1932.

section de brides et attendre ses résultats. On aura souvent l'heureuse surprise de voir se produire une amélioration des lésions du côté opposé, et devenir inutile la création du second pneumothorax qui avait pu être envisagée.

Une seconde raison en faveur de la pleuroscopie préalable, mise en avant par les opérateurs qui pratiquent beaucoup de sections de brides, c'est que cette opération présente de grandes difficultés chez les porteurs de pneumothorax bilatéraux. Ces malades accusent fréquemment des malaises et présentent une dyspnée intense très gênante pour l'opérateur et nécessitant une exsufflation continuelle.

A l'opposé de cette façon de procéder qui groupe la majorité des auteurs, la pratique du « second pneumothorax d'abord » a aussi ses défenseurs, et M. Dumarest, dans un ouvrage récent, semble en être partisan. Il donne comme raison la suivante : si le second pneumothorax est ensuite impossible, le malade risque de considérer la pleuroscopie comme une fausse manœuvre, ou un risque couru inutilement.

Il nous semble, au contraire, que même si les tentatives de pneumothorax du côté opposé doivent rester infructueuses, on a tout intérêt à essayer de libérer le premier pneumothorax : d'abord pour tenter d'obtenir un pneumothorax à effet contro-latéral, et nous verrons que cette éventualité est loin d'être rare; ensuite pour tenter de réaliser le meilleur collapsus possible de ce premier côté avant d'entreprendre une collapsothérapie chirurgicale du côté opposé.

Voyons maintenant ce que nous donne l'examen des faits. Sur 44 pleuroscopies pratiquées chez des malades

atteints de lésions bilatérales, 6 ont été faites chez des porteurs de double pneumothorax. Autrement dit, chez ces 6 malades le second pneumothorax a été créé avant que l'on pratique la pleuroscopie.

Obs. 128.

Section de brides partielles à gauche. Double pneumothorax mal supporté; on doit abandonner le pneumothorax droit. Evolution et mort.

Obs. 137.

Section de brides complète, mais inertie pulmonaire et mort par collapsus cardiaque.

Obs. 70.

Libération complète. Pneumothorax déjà efficace. Bon résultat.

Obs. 51.

Libération incomplète, mais pneumothorax déjà efficace. Bon résultat.

Obs. 32.

Libération complète. Bon résultat.

Obs. 19.

Premier pneumothorax déjà efficace, section de brides sur le second pneumothorax, totale et efficace.

Ces 6 observations semblent prouver à première vue qu'il n'y a pas d'inconvénients à pratiquer la section de brides après le premier pneumothorax. Mais étudions-les d'un peu plus près :

L'observation 19 doit être mise à part, puisque la section de brides a porté sur le second pneumothorax. Les observations 70 et 51 également, puisque chez ces deux malades le premier pneumothorax était déjà efficace, et la section de brides ne s'imposait pas, elle n'a été faite que pour consolider l'efficacité déjà existante.

Ecartons également l'observation 137, dans laquelle les causes de la mort sont indépendantes de la création du second pneumothorax et de la section de brides.

Il reste les observations 32 et 128; dans la première, la section a pu être totale et l'on a obtenu un bon résultat; dans la seconde, où la section n'a pu être que partielle, on a dû abandonner le second pneumothorax, les lésions ont continué à évoluer, et le malade est mort. Ainsi donc ces deux opérations sur double pneumothorax, les seules sur lesquelles nous puissions nous baser, semblent prouver, l'une par sa réussite, l'autre par son échec, que l'on a intérêt à faire d'abord une pleuroscopie, car l'on n'est jamais sûr *a priori* de pouvoir libérer complètement le poumon.

Voyons maintenant ce qui s'est passé dans nos observations beaucoup plus nombreuses où l'on a pratiqué la section de brides avant de créer le second pneumothorax. Sur 38 malades de ce genre, 18 ont présenté à la suite de l'intervention une amélioration des lésions controlatérales, et l'on n'a pas eu besoin de pratiquer un second pneumothorax (obs. 5, 12, 26, 45, 69, 73, 74, 94, 95, 101, 110, 112, 119, 126, 129). Disons pour être juste qu'il s'agissait dans la plupart des cas de lésions minimes, dont certaines ont régressé après une libération très incomplète du poumon collabé et qui eussent même probablement régressé sans intervention aucune (obs. 5, 69,

74, 95). D'autre part, l'un de ces malades (obs. 101) a fait tardivement une évolution importante du côté non collabé ayant nécessité un second pneumothorax.

Mais il est aussi quelques cas de lésions très importantes (26, 45, 75) où la section de brides a certainement évité la création d'un second pneumothorax.

Dans 7 autres cas (obs. 2, 6, 8, 25, 42, 82, 114), la section de brides n'a pas empêché la création d'un second pneumothorax, mais chez 4 de ces malades on a obtenu un très bon résultat (obs. 2, 8, 25, 114) ; quant aux 3 autres, l'un est atteint de lésions chroniques évoluant d'une façon torpide après symphyse de ses pneumothorax, un autre est atteint d'inertie pulmonaire, la troisième est morte à la suite d'une évolution aiguë des lésions sous un second pneumothorax très incomplet.

Sur les 13 observations restantes, 4 concernent des malades chez lesquels le second pneumothorax a été impossible (obs. 2, 7, 87) et qui sont morts par évolution rapide des lésions avant que l'on ait pu pratiquer un traitement quelconque.

Un autre (16) est mort malgré une alcoolisation du phrénique du côté opposé, inefficace.

La quatrième est toujours bacillaire et présente un état médiocre.

Enfin, les 9 dernières observations concernent des malades chez lesquels la pleuroscopie a révélé des adhérences trop importantes pour être coupées : 5 sont morts (13, 14, 28, 36, 59) ; les 4 autres, ayant des pneumothorax efficaces bien qu'incomplets, ont obtenu de bons résultats après une phrénicectomie ou un second pneumothorax (31, 102, 124, 56) du côté opposé.

En résumé, les observations précédentes nous montrent que chez un malade atteint de lésions bilatérales et porteur d'un pneumothorax bridé, on a tout intérêt à pratiquer d'abord une pleuroscopie pour tenter de libérer ce pneumothorax avant de pratiquer une collapsothérapie du côté opposé.

Quelques opérateurs ont bien voulu nous communiquer la proportion de leurs interventions chez des malades ayant des lésions bilatérales et celle de leurs interventions chez des malades porteurs d'un double pneumothorax. On verra par la comparaison de ces deux chiffres pour chaque opérateur que la plupart donnent un premier chiffre nettement supérieur au second, et par suite préfèrent libérer le premier pneumothorax avant d'en créer un second.

EN FRANCE

M. Douady : Saint-Hilaire du Touvet.

Sur les 180 dernières interventions pratiquées au Sanatorium des Etudiants, 49 furent faites chez des malades ayant des lésions bilatérales, 21 chez des porteurs d'un double pneumothorax.

M. A. Meyer : Hôpital Laënnec, Paris.

Sur près de 1.500 interventions pratiquées, un quart environ concernaient des malades ayant des lésions bilatérales; par contre, le nombre des malades porteurs de double pneumothorax est beaucoup plus réduit, car en principe cet auteur intervient avant de créer le second pneumothorax.

M. Arnaud : Passy.	Malades porteurs de lésions bilatérales, un tiers des cas environ. Malades ayant un double pneumothorax, 15 %.
M. Cantagril : Toulouse.	Malades bilatéraux, 19 sur 101 interventions. Malades porteurs d'un double pneumothorax, 5 sur 101 interventions.
M. Despeignes : Lyon.	Lésions bilatérales, 17 %. Pneumothorax bilatéral, 6 à 7 %.
MM. Dumarest et Germain : Hauteville.	Sur 93 malades soumis à la pleuroscopie, 5 avaient des lésions bilatérales. 5 avaient un pneumothorax bilatéral.
M. Lucien : Briançon.	Lésions bilatérales : 8 sur 52 interventions pratiquées au Sanatorium du Bois-de-l'Ours; 12 sur 35 interventions pratiquées au Sanatorium des Neiges. Pneumothorax bilatéral : 2 sur 52 interventions pratiquées au Sanatorium du Bois-de-l'Ours; 3 sur 35 interventions pratiquées au Sanatorium des Neiges.
M. Peyret : Chambéry.	Lésions contro-latérales, 50 à 60 %. Pneumothorax doubles, 15 à 20 %.
M. Weiller : Hôpital Beaujon, Paris.	Malades bilatéraux, 15 %. Malades porteurs d'un pneumothorax bilatéral, 6 %.

EN ALLEMAGNE

M. Diehl : Waldhauss Charlottenburg. Sommerfeld.	La proportion de malades ayant des lésions bilatérales approche 70 %. Celle des porteurs de double pneumothorax, 40 % environ.
M. Unverricht : Berlin.	Cet auteur nous donne seulement le nombre de ses interventions sur doubles pneumothorax, soit 200 sur 6.000 environ.

EN AMERIQUE

Leroy S. Peters : Albuquerque (New Mexico)	Sur 100 interventions, 56 furent faites sur des malades porteurs de lésions bilatérales. Aucune sur des malades ayant un double pneumothorax.

3° *Sections de brides chez les malades atteints d'épanchement pleural du côté de leur pneumothorax.* — Les épanchements survenant après la création du pneumothorax sont d'importance et de signification pathogénique très variables.

Il s'agit dans la plupart des cas d'épanchements minimes émoussant le sinus, apparus dès le lendemain de la création du pneumothorax et sans signification pathologique lorsqu'ils n'augmentent pas par la suite.

Obs. 18.

Lobite supérieure droite excavée. Création d'un pneumothorax rendu incomplet par une adhérence axillaire. Légère quantité de liquide dans le sinus. Section de

brides complète (trois mois après la création du pneumothorax) et efficace. Excellent résultat maintenu depuis deux ans.

(Voir également obs. 61, 66, 94, 98, 125.)

Ces épanchements sont considérés en général comme inoffensifs et ne constituent aucunement une contre-indication de la pleuroscopie. Il semble cependant que les plèvres de ces malades soient particulièrement sensibles et que l'intervention soit plus fréquemment suivie chez eux d'épanchements pleuraux assez importants. Mais ce risque est rarement suffisant pour contre-balancer les avantages que ces malades peuvent retirer d'une section de brides; en effet, l'étude des 5 observations de ce genre que nous présentons montre que trois de ces malades firent après l'intervention un épanchement sérofibrineux fébrile (61, 94, 98); chez un autre (18), le liquide préexistant monta légèrement sans réaction thermique; enfin, le dernier fit un empyème à streptocoques.

Les résultats éloignés sont excellents après deux ans pour les observations 18 et 61, où la section fut complète; bons après deux ans pour l'observation 98, malgré une simple pleuroscopie; médiocres pour l'observation 94, où la section fut partielle et suivie d'inertie pulmonaire.

Enfin, le malade atteint d'empyème fut amélioré par une pleuroscopie, mais mourut subitement de défaillance cardiaque un mois après l'intervention.

On peut citer, à côté de ces épanchements sinusiens apparus dès la création du pneumothorax, les épanchements survenus à la suite de pressions intrapleurales trop élevées. Il arrive en effet que, devant un pneumothorax paraissant inefficace, on soit amené à « pousser »

les insufflations et que l'on voit alors apparaître une petite quantité de liquide (obs. 68). Là encore, il semble que ces épanchements purement « mécaniques » ne doivent pas entrer en ligne de compte pour contre-indiquer une pleuroscopie que réclame par ailleurs l'évolutivité des lésions sous le pneumothorax.

Nous ne ferons que mentionner les épanchements survenant à la suite d'une perforation traumatique du poumon lors d'une insufflation : ils sont rarement très importants, mais ils traduisent un ensemencement pleural à la faveur d'une fissuration pulmonaire par l'aiguille, et en dehors des cas que nous verrons plus loin où l'on a la « main forcée », il vaut mieux attendre leur stabilisation sinon leur régression totale avant d'intervenir.

Une quatrième catégorie d'épanchements dans le pneumothorax est réalisée par les épanchements inflammatoires, s'accompagnant d'une élévation thermique, d'un point de côté et réalisant une véritable pleurésie exsudative. Leur date d'apparition est variable; ils peuvent être précoces, survenant peu après la création du pneumothorax, ou tardifs, apparaissant après plusieurs mois. L'existence de ces derniers constitue le meilleur argument en faveur de l'intervention précoce, car « un ajournement de l'intervention équivaut le plus souvent ici à une impossibilité de recourir ultérieurement à la cautérisation, par suite de la difficulté, résultant des dépôts fibrineux et des épaississements pleuraux, que l'on aura à se faire une idée de la nature des adhérences[1] ».

Quelle conduite tenir en présence de pareils épanchements? La plupart des opérateurs sont d'accord pour

1. Gullbring, *Revue de la Tuberculose*, novembre 1934, page 932.

s'abstenir dans la majorité des cas. La règle est « d'attendre pour intervenir que la réaction pleurale soit suffisamment amendée et que la température soit revenue à la normale[2] ».

Il est cependant des cas où l'on est bien forcé d'intervenir « à chaud », soit que l'apparition du liquide ne soit que le retentissement pleural secondaire d'une évolution pulmonaire importante, soit qu'une cavité superficielle et sous-tendue par une adhérence menace de se rompre.

La pleuroscopie montre alors une plèvre rouge, irritée, douloureuse et l'intervention est souvent suivie d'une importante poussée pleurétique.

En dehors de ces cas heureusement rares, on attend pour intervenir la cessation des phénomènes inflammatoires (voir obs. 15, 140, 125, 116, 129, 91, 102) et l'on se trouve en présence d'un épanchement chronique. Celui-ci peut même, par son apport de fibrine sur toute l'étendue de la plèvre, faire apparaître des brides jusque-là passées inaperçues, parce que transparentes aux rayons X.

On se débarrasse du liquide qui gênerait les manœuvres intrapleurales par une ponction pratiquée la veille de l'opération, et, si cette ponction n'est pas suffisante, par une évacuation à l'aide d'une canule spéciale au moment même de l'intervention.

La pleuroscopie montre alors une plèvre uniformément opaque et grisâtre dans laquelle il est difficile de s'orienter.

2. Léon Bernard et Triboulet, *Bulletin de l'Académie de Médecine*, séance du 3 juillet 1932.

Nous voudrions enfin, avant de terminer ce chapitre, citer un cas particulier de section de brides sur épanchement qui illustre bien ce que nous disions plus haut au sujet des interventions forcées. Il s'agit de l'observation 42, que nous allons étudier dans le paragraphe suivant, dans laquelle la présence du liquide était due à une perforation pulmonaire.

4° *Section de brides chez des malades atteints de perforation pulmonaire.* — Cette variété d'intervention devrait être enlevée d'une statistique générale sur les résultats de l'opération de Jacobaeus, car il s'agit véritablement là d'une autre opération, d'une opération d'urgence.

En effet, en présence d'une complication aussi redoutable que la perforation pulmonaire, on ne doit pas hésiter, malgré le risque que l'on court, à pratiquer une pleuroscopie, puisqu'elle donne quelques chances d'améliorer la situation.

Nous possédons 2 observations de ce genre. Dans la première observation (obs. 42), les signes de perforation étaient apparus après le premier temps d'une section de brides incomplète. Le second temps n'a pas permis de découvrir la perforation, mais de libérer complètement le poumon. A la suite de cette libération, les signes de perforation ont cessé; l'épanchement existant dès le premier temps a persisté, mais les lésions pulmonaires se sont améliorées.

Malheureusement, une bilatéralisation très importante a emporté la malade, malgré la création d'un pneumothorax contro-latéral incomplet et impossible à compléter.

Dans la deuxième observation (obs. 56), il s'agit d'une perforation spontanée dans un pneumothorax incomplet et inefficace datant de sept mois. La pleuroscopie a révélé l'existence d'adhérences très importantes, tiraillant un poumon très altéré et sur lequel on pouvait voir des orifices probables de perforation. La section complète des adhérences étant impossible, on n'a même pas commencé, et l'on a abandonné immédiatement le pneumothorax, pour pratiquer une phrénicectomie qui a donné d'excellents résultats. En effet, après cinq ans, le malade vit et fournit un travail important sans fatigue. Les lésions sont stabilisées, l'ancienne cavité n'est plus visible, les bacilles ont disparu de l'expectoration depuis deux ans.

III. — ANCIENNETÉ DU PNEUMOTHORAX AU MOMENT DE L'INTERVENTION

La date de l'intervention par rapport à la création du pneumothorax a été très discutée, et nous reviendrons plus loin sur cette question. Disons dès maintenant qu'elle est parfois indépendante de l'opérateur. Nous voulons parler des cas où celui-ci n'a ni créé, ni suivi le pneumothorax qu'on lui demande de compléter, et ainsi certains opérateurs partisans de sections de brides précoces sont amenés à intervenir tardivement. Il faut d'autre part tenir compte de certains éléments tels que : lésions bilatérales ou épanchement, dont nous avons déjà parlé, et qui peuvent hâter ou retarder l'intervention.

D'ailleurs, si l'on en juge par la comparaison des résultats obtenus dans les sections précoces et de ceux obtenus dans les sections tardives, on s'aperçoit, comme le

montrent les tableaux ci-dessous, que la différence n'est pas considérable et en tout cas insuffisante pour plaider nettement en faveur de l'une ou de l'autre méthode.

Tableau I

INTERVENTIONS PRÉCOCES

(moins de trois mois après la création du pneumothorax)

(38 obs. sur 140)

Efficacité totale précoce	14
Efficacité tardive	5
Evolution homo-latérale	0
Evolution contro-latérale	0
Emphysème sous-cutané	7
Inertie du moignon collabé	5
Epanchement précoce	4
Epanchement tardif	2
Perforation	4
Empyème précoce	2
Empyème tardif	1
Hémothorax	0
Symphyse	4

Tableau II

INTERVENTIONS SEMI-TARDIVES

(entre trois mois et six mois après la création du pneumothorax)

(47 obs. sur 140)

Efficacité totale précoce	21
Efficacité totale tardive	7
Evolution homo-latérale	0

Evolution contro-latérale	15
Emphysème sous-cutané	4
Inertie du moignon collabé	1
Epanchement précoce	4
Epanchement tardif	4
Perforation	1
Empyème précoce	2
Empyème tardif	0
Hémothorax	1
Symphyse	4

Tableau III

INTERVENTIONS TARDIVES

(plus de six mois après la création du pneumothorax)

(55 obs. sur 140)

Efficacité totale précoce	24
Efficacité totale tardive	13
Evolution homo-latérale	1
Evolution contro-latérale	7
Emphysème sous-cutané	3
Inertie du moignon collabé	5
Epanchement précoce	2
Epanchement tardif	3
Perforation	1
Empyème précoce	0
Empyème tardif	2
Hémothorax	3
Symphyse	3

Citons à titre d'exemple quelques cas extrêmes : voici tout d'abord trois observations de sections pratiquées un mois après la création du pneumothorax.

Dans la première (obs. 25), on est intervenu précocement parce qu'il s'agissait d'un malade atteint de lésions bilatérales, chez lequel on voulait créer un pneumothorax contro-latéral. On a obtenu un très bon résultat final.

Dans la deuxième (obs. 21), il s'agit d'un étudiant en médecine ayant eu une section précoce pour tâcher de libérer rapidement son pneumothorax afin d'aller concourir à l'internat des hôpitaux de Paris. Là encore, on a obtenu un excellent résultat, maintenu depuis trois ans.

Enfin, dans la troisième (obs. 20), on a eu la main forcée par une poussée évolutive et une augmentation de la cavité sous le pneumothorax. Après une inertie passagère et même une augmentation de la cavité après l'intervention, le résultat final maintenu depuis plus d'un an est excellent.

Voici à l'opposé une observation (obs. 27) de section très tardive pratiquée pour la réapparition de bacilles dans l'expectoration deux ans après la création du pneumothorax jusque-là très efficace. Le résultat maintenu depuis deux ans a été également excellent.

Citons enfin une observation très curieuse, concernant un malade chez lequel on a pratiqué d'abord une section très précoce motivée par une poussée pneumonique dans le moignon, et qui fut incomplète; puis, deux ans plus tard, une nouvelle section motivée par une nouvelle évolution dans le moignon et ayant abouti à une libération pulmonaire totale. On a obtenu dans les deux cas un résultat satisfaisant, du moins en ce qui concerne le côté libéré, car ce malade a fait secondairement une évolution du côté opposé (obs. 15).

B. — ELEMENTS RELATIFS A L'INTERVENTION PROPREMENT DITE ET POUVANT INFLUENCER LES RESULTATS

I. — TECHNIQUE EMPLOYÉE

Il nous est bien difficile d'étudier les résultats lointains en fonction de la technique employée, puisque toutes nos observations nous ont été fournies par le même opérateur (Douady) qui utilise à la fois, selon les cas, les deux méthodes de section : galvanique et diathermique. Nous nous bornerons donc à rapporter les avis que nous avons pu obtenir de divers opérateurs utilisant l'une ou l'autre méthode :

M. Maurer, de Davos, inventeur de la méthode diathermique, en donne comme avantages :

— la possibilité de « détacher de grosses et courtes membranes, de l'épaisseur d'un doigt, l'une derrière l'autre ou s'entrecroisant, et des adhérences cylindriques du calibre d'un humérus, adhérences dans lesquelles on voit parfois le parenchyme pulmonaire s'approcher jusqu'à quelques millimètres de la côte.

— la possibilité de pouvoir travailler directement sur la paroi thoracique, même en raclant le périoste[1].

Mais la plupart des opérateurs utilisent la seule méthode galvanique qui, à condition de n'employer qu'un

1. *Revue de la Tuberculose*, avril 1930.

très faible courant de chauffage (cautère au rouge sombre), ne donne pas d'hémorragies en permettant une coagulation préalable par la chaleur.

Certains d'entre eux (Unverricht, Brissaud, Arnaud) ne se sont résolus à la seule pratique de cette méthode qu'après avoir essayé sans succès la méthode précédente à laquelle ils reprochent :

— d'être douloureuse;
— de prolonger l'intervention;
— d'être aveugle (l'action du courant en profondeur ne pouvant être calculée);
— de ne pas éviter les hémorragies;
— de provoquer des lésions tardives par nécrose en profondeur.

Il existe enfin des opérateurs (Douady, André Meyer, Triboulet) utilisant les deux méthodes. Ces auteurs ne considèrent la méthode diathermique que comme un adjuvant de la méthode galvanique. Elle leur permet surtout de coaguler en surface les brides épaisses avant de les sectionner au cautère.

Ce qui, pour A. Meyer, loin de ralentir l'opération, la raccourcit, d'où pour cet auteur l'utilité de la diathermie chez les malades dyspnéiques ou indociles. Ces auteurs utilisant un appareil perfectionné à faible courant ne redoutent nullement une action exagérée en profondeur. Cependant, certains (Douady), pour plus de sécurité, se font indiquer constamment par un aide l'intensité du courant donné par l'ampèremètre de l'appareil et s'arrêtent dès que cette intensité, au lieu de diminuer, paraît stationnaire ou légèrement croissante.

II. — ASPECT DE LA PLÈVRE

Il est regrettable que l'aspect de la plèvre soit rarement rapporté dans les comptes rendus opératoires des divers opérateurs, car il ne semble pas dépourvu d'intérêt et on a rarement l'occasion de l'observer en dehors de la pleuroscopie.

Une plèvre normale est rosée, transparente, laissant voir les organes sous-jacents, et permet de se repérer facilement à travers la cavité pleurale. Une plèvre irritée est rouge, congestionnée, douloureuse au contact (voir obs. 9, 25, 33, 50, 93, 126, 137).

Un aspect particulier de la plèvre est caractérisé par la présence à l'intérieur de la cavité pleurale, le plus souvent contre la paroi, de vésicules phlycténoïdes de dimensions variables. La ponction de ces vésicules à l'aide d'une longue aiguille montée a permis à M. Douady de constater qu'elles ne contenaient pas de liquide, mais simplement du gaz (obs. 22, 61, 85, 101, 113, 121).

Enfin, nous avons déjà noté l'aspect uniformément grisâtre et opaque des plèvres dures et épaissies par un épanchement pleural datant de plusieurs mois.

Il serait satisfaisant pour l'esprit de constater que d'une part les plèvres rouges et douloureuses sont plus fréquemment que les plèvres normales le siège d'épanchements post-opératoires, et que d'autre part les plèvres opaques coïncident avec une inertie pulmonaire sur laquelle les insufflations et les sections de brides n'ont aucun effet.

Malheureusement, nous ne possédons que quelques observations de chaque type et ces observations, comme

le montrent les tableaux ci-dessous, sont loin d'être probantes à cet égard.

Tableau IV

CONSTATATION AU COURS DE L'INTERVENTION D'UNE PLÈVRE ROUGE

(7 obs. sur 140)

Efficacité totale précoce	3
Efficacité totale tardive	1
Evolution homo-latérale	1
Evolution contro-latérale	1
Emphysème sous-cutané	2
Inertie du moignon collabé	2
Epanchement précoce	0
Epanchement tardif	0
Perforation	1
Empyème précoce	0
Empyème tardif	0
Hémothorax	0
Symphyse	2

Tableau V

CONSTATATION AU COURS DE L'INTERVENTION D'UNE PLÈVRE ÉPAISSE

(3 obs. sur 140)

Efficacité totale précoce	0
Efficacité totale tardive	2
Evolution homo-latérale	2
Evolution contro-latérale	0
Emphysème sous-cutané	0

Inertie du moignon collabé	0
Epanchement précoce	3
Epanchement tardif	0
Perforation	0
Empyème précoce	0
Empyème tardif	1
Hémothorax	0
Symphyse	0

III. — NATURE DES ADÉRENCES SECTIONNÉES

En nous plaçant sur le terrain des résultats lointains qui nous intéressent, nous envisagerons successivement trois sortes d'adhérences qui présentent des difficultés de section et par là des suites opératoires éloignées très différentes.

1° *Les adhérences minces.* — Nous rangeons dans ce cadre les fils, les voiles et les adhérences creuses à plusieurs feuillets. Si un travail de statistique ne devait contenir qu'une conclusion, ce serait pour constater que les suites opératoires sont dans ce cas très simples et les suites lointaines très satisfaisantes.

Les raisons en sont faciles à comprendre : il s'agit en effet d'interventions courtes portant sur un tissu sec et fibreux, en général loin des vaisseaux, et loin du parenchyme pulmonaire. Le collapsus obtenu et les suites éloignées sont souvent analogues à ceux que donnerait un pneumothorax d'emblée total.

Le tableau ci-dessous (tableau VI) montre que, sur les 40 observations de ce genre que nous présentons, 25 ont obtenu un excellent résultat final.

On s'étonnera peut-être de ne pas trouver ici une plus grande proportion de bons résultats. Cela tient à ce que dans quelques cas il existait, à côté des adhérences minces qui ont été sectionnées, d'autres adhérences plus importantes qui ont été respectées. Le collapsus obtenu n'a été que peu ou pas modifié, et ceci nous explique le déchet assez important constaté.

Voici les chiffres donnés par quelques opérateurs :

M. Douady : 12 sections d'adhérences minces sur les 180 dernières sections pratiquées au Sanatorium des Etudiants.

M. A. Meyer : Intervient exceptionnellement sur des adhérences fines uniques, car, pour cet auteur, ces adhérences sont rares et s'étirent en général suffisamment pour ne pas gêner le collapsus. Il intervient par contre assez souvent sur des systèmes de multiples adhérences fines ou vélamenteuses qui sont de section facile et gênent d'une façon considérable le collapsus.

M. Arnaud : Nous donne 12 % de sections d'adhérences fines. Cet auteur attribue cette faible proportion au fait qu'il n'intervient jamais lorsque les brides très fines s'étirent. Il en a vu ainsi plusieurs disparaître spontanément.

M. Cantegril : Nous donne 15 à 20 % de sections d'adhérences fines, mais ce n'est là qu'une impression, la proportion réelle

n'ayant pas été contrôlée rigoureusement.

M. Despeignes : 13 % des sections d'adhérences fines.

MM. Dumarest et Germain : 9 sur 85 sections.

M. Lucien : 7 fois sur 31 sections pratiquées au Sanatorium du Bois-de-l'Ours.

4 fois sur 26 sections pratiquées au Sanatorium des Neiges.

M. Peyret : Nous dit sectionner exceptionnellement des adhérences fines. Il opère actuellement sur des cas déjà choisis (systèmes compliqués).

M. Weiller : 5 à 10 % environ.

Tableau VI

SECTION D'ADHÉRENCES MINCES

(40 obs. sur 140

Efficacité totale précoce	17
Efficacité totale tardive	8
Evolution homo-latérale	1
Evolution contro-latérale	10
Emphysème sous-cutané	4
Inertie du moignon collabé	2
Epanchement précoce	5
Epanchement tardif	1
Perforation	0

Empyème précoce	1
Empyème tardif	1
Hémothorax	2
Symphyse	3

2° *Les adhérences épaisses.* — Parmi les adhérences épaisses, nous rangeons les piliers ou cordons, les membranes (adhérences épaisses et larges), et enfin les adhérences coniformes, à base pulmonaire, contenant souvent du poumon et réalisant le type III de Maurer.

La section de telles adhérences est caractérisée au point de vue technique par la longueur de l'intervention, la nécessité parfois d'intervenir en plusieurs temps; au point de vue des suites opératoires, par la proportion assez importante de complications; enfin, au point de vue des résultats éloignés, par un pourcentage relativement élevé de bons résultats (voir tableau VII).

Ce dernier point est intéressant à constater, car il autorise dans une certaine mesure les opérateurs à courir un petit risque opératoire.

Tableau VII

SECTION D'ADÉRENCES ÉPAISSES

(70 obs. sur 140)

Efficacité totale précoce	29
Efficacité totale tardive	15
Evolution homo-latérale	8
Evolution contro-latérale	15
Emphysème sous-cutané	8
Inertie du moignon collabé	8
Epanchement précoce	3
Epanchement tardif	8

Perforation	5
Empyème précoce	2
Empyème tardif	2
Hémothorax	3
Symphyse	5

3° Nous avons enfin voulu isoler un type particulier d'adhérences non exceptionnel et dont la destruction a été, dans les cas que nous présentons, suivie de très bons résultats.

Il s'agit de *gros piliers uniques* qui gênent beaucoup le collapsus et dont la section amène une chute importante du moignon. Contrairement à ce qu'on pourrait croire, et comme nous le montre le tableau VIII, les complications post-opératoires ne semblent pas plus fréquentes que dans les autres opérations; et en particulier, sur les 15 cas de ce genre que nous présentons, nous n'avons pas observé une seule perforation. Par contre, chez 12 de ces malades, on a obtenu un excellent résultat final. Ceci peut surprendre, si l'on considère que la section de tels piliers a nécessité une coagulation préalable de tout ou partie de l'adhérence, et l'on s'attendrait assez à constater une proportion importante d'inerties et de perforations dans les suites opératoires de ces malades.

Il est vrai que ce résultat paradoxal en apparence est peut-être dû au fait que beaucoup de ces adhérences ont été considérées comme des plaques de symphyse, et par suite respectées. De sorte qu'on n'a opéré que les cas favorables.

Ceci nous prouve qu'il est bien difficile d'établir des règles précises pour l'opération de Jacobaeus, et que l'expérience de l'opérateur a en cette matière beaucoup plus de valeur que toutes les théories.

Tableau VIII

SECTION D'UN GROS PILIER UNIQUE

(14 obs. sur 140)

Efficacité totale précoce	7
Efficacité totale tardive	5
Evolution homo-latérale	1
Evolution contro-latérale	3
Emphysème sous-cutané	0
Inertie du moignon collabé	0
Epanchement précoce	1
Epanchement tardif	0
Perforation	0
Empyème précoce	0
Empyème tardif	0
Hémothorax	0
Symphyse	2

IV. — NATURE DE LA SECTION

Nous distinguons ici quatre cas :

1° *Les sections complètes* aboutissant à une libération pulmonaire totale. Leur nombre par rapport à la totalité des sections pratiquées est variable suivant les opérateurs.

Voici en effet quelques chiffres qui nous ont été communiqués par divers opérateurs :

M. Douady : 65 sur les 180 dernières sections pratiquées au Sanatorium des Etudiants.

M. A. Meyer : 50 à 60 % sur près de 1.500 interventions.

M. Arnaud : Nous donne 21 % de libérations totales en regard de la zone lésionnelle mais volontairement incomplètes.

Les adhérences apicales, internes ou médiastinales n'étant pas jugées nuisibles par cet auteur.

M. Cantegril : 82 libérations totales sur 102 interventions.

M. Despeignes : 85 à 90 %.

MM. Dumarest et Germain : 55 sur 93 interventions.

M. Lucien : 9 sur 52 interventions au Sanatorium du Bois-de-l'Ours.

6 sur 35 interventions au Sanatorium des Neiges.

M. Peyret : 55 % de sections totales et subtotales (sur plus de 300 interventions).

M. Diehl : 40 % des cas.

M. Unverricht : Sur 6.000 interventions, 80 % de libérations complètes.

Le Roy S. Peters : 73 sur 100 interventions.

Sur les 140 observations que nous présentons, 67 concernent des sections complètes.

Le collapsus total obtenu dans ces cas-là donne une grande proportion de succès (45 sur 67 observations, soit les deux tiers dans les cas que nous rapportons) ; les mauvais résultats obtenus chez les autres sont dus, soit à des complications post-opératoires : perforation (obs. 22),

évolution homo ou contro-latérale (obs. 46, 68), inertie du moignon collabé (obs. 47), soit à des complications extra-pulmonaires (obs. 58), soit à l'évolution maligne de la tuberculose, malgré la totalité du collapsus obtenu (obs. 47).

Tableau IX

SECTIONS COMPLÈTES

(67 obs. sur 140)

Efficacité totale précoce	34
Efficacité totale tardive	11
Evolution homo-latérale	2
Evolution contro-latérale	17
Emphysème sous-cutané	5
Inertie du moignon collabé	1
Epanchement précoce	2
Epanchement tardif	2
Perforation	2
Empyème précoce	2
Empyème tardif	3
Hémothorax	1
Symphyse	3

2° *Les sections incomplètes*, presque aussi nombreuses que les précédentes dans notre statistique, soit 57 observations sur 140, concernent les cas où l'opérateur a sectionné un certain nombre d'adhérences mais n'a pas pu obtenir une libération totale du poumon.

Diverses raisons interviennent suivant les cas pour expliquer le respect de certaines adhérences; rappelons tout d'abord que des opérateurs excellents sont obligés

à des sections incomplètes parce qu'ils interviennent sur des cas choisis particulièrement difficiles.

Il s'agit tantôt de larges plaques de symphyses, dans lesquelles le poumon arrive presque au contact de la paroi, et dont la section serait très longue et très dangereuse, sinon impossible; aussi se contente-t-on de couper les adhérences minces qui entourent ces plaques de symphyse (obs. 98). Le collapsus est alors souvent très peu modifié; aussi ne devrait-on pas parler dans ces cas-là de section de brides, mais plutôt de simple pleuroscopie « agrémentée », si l'on peut dire, de la section d'éléments secondaires, et ces cas pourraient entrer dans le cadre des pleuroscopies simples.

Dans un certain nombre de cas, au contraire, il s'agit d'adhérences qui auraient pu à la rigueur être coupées, mais que l'on a respectées en raison d'un risque opératoire souvent minime (adhérences médiastinales, par exemple), mais inutile à courir en raison du bon état du malade et du pneumothorax (caverne en voie de régression, disparition des bacilles, absence de signes évolutifs) (obs. 5, 36).

Le tableau ci-dessous nous montre que, sur les 57 observations de sections incomplètes que nous présentons, 31, soit un peu plus de la moitié, concernent des malades ayant obtenu un bon résultat à distance.

La proportion des « bons cas » est donc ici moins bonne que dans les sections complètes, et ceci ne nous surprend pas. Au contraire, cette proportion paraît trop importante *a priori*. Elle est due en réalité, d'une part au fait que bon nombre de sections incomplètes donnent un collapsus, sinon complet, du moins très satisfaisant et suffisamment efficace (obs. 4), d'autre part à ce qu'il

s'agissait souvent, comme nous l'avons dit plus haut, de malades déjà porteurs d'un pneumothorax efficace, au moment de leur pleuroscopie (obs. 63, 73).

M. Douady :	79 libérations incomplètes sur les 180 dernières sections pratiquées au Sanatorium des Etudiants.
M. A. Meyer :	30 %.
M. Arnaud :	16 % de sections incomplètes des adhérences gênantes.
M. Cantegril :	18 libérations incomplètes sur 101 interventions.
M. Despeignes :	10 à 15 % de libérations partielles.
MM. Dumarest et Germain :	30 libérations incomplètes sur 93 malades soumis à la pleuroscopie.
M. Lucien :	22 sur 52 opérations pratiquées au Sanatorium du Bois-de-l'Ours. 20 libérations complètes sur 25 opérations pratiquées au Sanatorium des Neiges.
M. Peyret :	Plus de 300 libérations (34 % de libérations incomplètes).
M. Weiller :	23 %.
M. Diehl :	Nous signale que sur 50 % de cas de sections incomplètes il n'a que 10 % de déchet, les autres donnant une efficacité satisfaisante.
M. Unverricht :	Sur 6.000 interventions, 20 % de libérations incomplètes.
Le Roy S. Peters :	19 libérations sur 100 interventions.

Tableau X

SECTIONS INCOMPLÈTES

(57 obs. sur 140)

Efficacité totale précoce	19
Efficacité totale tardive	12
Evolution homo-latérale	2
Evolution contro-latérale	12
Emphysème sous-cutané	5
Inertie du moignon collabé	0
Epanchement précoce	4
Epanchement tardif	4
Perforation	2
Empyème précoce	2
Empyème tardif	0
Hémothorax	2
Symphyse	7

3° *Section partielle d'une adhérence.* — Cette troisième variété de section se présente le plus souvent comme une sorte d'erreur. En effet, l'opérateur qui au départ pensait pouvoir tout couper, est arrêté au cours de la section, soit par une hémorragie, soit par une syncope ou une extrême fatigue du malade, soit surtout parce que, s'étant mépris sur la véritable nature de l'adhérence, il rencontre un tissu humide, grisâtre, saignant (obs. 106, 118).

Il est cependant des cas où la section partielle est faite sciemment. Il s'agit de plaques de symphyse importantes, renforcées par des faux en forme de voiles minces qui tiraillent le poumon sous-jacent (obs. 92, 91). La section de ces faux jusqu'à la plaque de symphyse paraît inof-

fensive et peut amener une légère amélioration du collapsus, « mais assez souvent la section de ce bord libre est insuffisante pour permettre un résultat parfait[1] ». Quoi qu'il en soit, ce sont là en général des opérations défavorables.

Sur les 11 cas que nous avons pu réunir, nous notons 3 cas dans lesquels la tuberculose a continué à évoluer d'une façon plus ou moins rapide (obs. 17, 92, 115) et 2 perforations (obs. 59, 104).

Les 6 autres, il est vrai, jouissent après plusieurs années d'une santé relativement bonne; 4 d'entre eux sont porteurs d'un pneumothorax efficace bien qu'incomplet (obs. 25, 106, 118, 124).

Un autre a fait, un an et demi après l'intervention, une évolution contro-latérale enrayée par un second pneumothorax (obs. 99).

Enfin, le dernier va bien depuis cinq ans, malgré la persistance d'un épanchement chronique dans la cavité du pneumothorax (obs. 91).

Tableau XI

SECTION PARTIELLE D'UNE BRIDE

(11 obs. sur 140)

Efficacité totale précoce	4
Efficacité totale tardive	2
Evolution homo-latérale	0
Evolution contro-latérale	3
Emphysème sous-cutané	3
Inertie du moignon collabé	0
Epanchement précoce	1

1. Coulaud, *Revue de la Tuberculose*, avril 1930.

Epanchement tardif	0
Perforation	2
Empyème précoce	0
Empyème tardif	0
Hémothorax	0
Symphyse	2

4° *Pleuroscopies simples.* — Il nous reste enfin à parler des cas où toute section étant impossible, l'opération se borne à une simple pleuroscopie.

Voici la proportion de pleuroscopies simples donnée par quelques opérateurs :

M. Douady :	36 sur les 180 dernières interventions pratiquées au Sanatorium des Etudiants.
M. A. Meyer :	10 à 20 % sur près de 1.500 interventions.
M. Arnaud :	5 %.
M. Cantegril :	1 sur 101 interventions.
M. Despeignes :	8 %.
MM. Dumarest et Germain :	8 sur 93.
M. Lucien :	21 sur 52 interventions pratiquées au Sanatorium du Bois-de-l'Ours. 9 sur 35 interventions pratiquées au Sanatorium des Neiges.
M. Peyret :	Plus de 300 interventions (11 %) dont la moitié prévue.
M. Weiller :	1 %.

M. Diehl : 10 %.

Le Roy S. Peters : 8 %.

Sur les 140 résultats éloignés de malades opérés par M. Douady que nous présentons, 10 concernent de simples pleuroscopies (obs. 3, 5, 56, 102, 9, 117, 120, 124, 59, 82). Dans certains cas (obs. 5, 80, 124), les brides ont été respectées parce que le pneumothorax étant déjà efficace, et les adhérences très importantes, on n'a pas voulu faire courir au malade un risque inutile. L'avenir a montré que c'était une attitude sage, puisque ces trois malades, opérés depuis plus de deux ans et sortis depuis plus d'un an du sanatorium, vont bien et mènent une vie à peu près normale.

Ailleurs (obs. 3), il s'agissait d'un pneumothorax inefficace qu'on n'a pu libérer et qui malgré cela est devenu efficace à la longue (peut-être grâce à un épanchement pleural important). Deux ans après la sortie du sanatorium, la malade va bien et a repris une activité normale.

Dans d'autres cas, la pleuroscopie a l'avantage de montrer l'inutilité (obs. 102) ou même le danger (obs. 56) du pneumothorax et permet de l'abandonner rapidement pour lui substituer une autre thérapeutique.

Le malade de l'observation 102, atteint de très grosses lésions bilatérales excavées, fut traité sans résultat par un double pneumothorax; après l'abandon de ses deux pneumothorax et sans autre traitement le malade s'est progressivement amélioré; il va bien actuellement (plus de deux ans après l'abandon des deux pneumothorax) et peut se livrer à quelques travaux de culture.

L'observation 56 n'est pas moins curieuse. Elle concerne un malade atteint d'une énorme carverne sous-claviculaire droite, pour laquelle on créa un pneumothorax droit. Sept mois après le début de cette thérapeutique, le malade fit une perforation. Une pleuroscopie montra l'impossibilité de libérer le pneumothorax que l'on abandonna immédiatement pour le remplacer quinze jours après par une phrénicectomie. Cette dernière intervention a entraîné une disparition rapide de la cavité et un an après le malade a pu reprendre son travail très pénible (travail de nuit) d'aiguilleur.

Depuis cinq ans, aucun incident n'est survenu, le malade va parfaitement bien.

Comment, après ces trois observations, ne pas être sceptique sur l'efficacité réelle des thérapeutiques employées?

Il est malheureusement des cas où les choses s'arrangent moins bien :

Dans l'observation 117, devant l'impossibilité de libérer un pneumothorax inefficace, on pratique une thoracoplastie supérieure, qui entraîne la mort du malade au bout de huit jours.

Dans l'observation 9, enfin, l'évolution est irrémédiablement fatale.

Tableau XII

PLEUROSCOPIES SIMPLES AVEC RESPECT DES ADHÉRENCES

(10 obs. sur 140)

Efficacité totale précoce	2
Efficacité totale tardive	3
Evolution homo-latérale	0

Evolution contro-latérale	4
Emphysème sous-cutané	1
Inertie du moignon collabé	1
Epanchement précoce	2
Epanchement tardif	0
Perforation	2
Empyème précoce	0
Empyème tardif	0
Hémothorax	0
Symphyse	1

V. — SECTIONS EN PLUSIEURS TEMPS

Il nous reste enfin à parler, avant de terminer ce chapitre, de technique opératoire des interventions itératives. Parmi les observations que nous présentons, il en est peu de ce genre (9 sur 140 observations).

C'est là un simple effet du hasard, puisque le même opérateur (Douady) en a pratiqué beaucoup plus au seul Sanatorium des Etudiants, pendant les années suivantes.

Les différents opérateurs qui ont bien voulu répondre à notre questionnaire donnent les chiffres suivants :

M. Douady : 10 sur les 180 dernières interventions pratiquées au Sanatorium des Etudiants.

M. A. Meyer : Estime la proportion difficile à évaluer, car, assez fréquentes dans les premiers temps de sa pratique, ces sections en plusieurs temps sont devenues de plus en plus rares par la suite; il a actuellement tendance à ne pas commencer une intervention qu'il n'a

pas la certitude de pouvoir terminer; il reconnaît cependant que dans certains cas exceptionnels (état anxieux du malade ou fatigue de l'opérateur) on est obligé d'intervenir en plusieurs temps.

Cet auteur donne comme autre raison de la rareté de ces interventions en plusieurs temps le fait qu'il opère surtout en milieu hospitalier, où les malades partent rapidement au sanatorium.

M. Arnaud : A une autre proportion négligeable d'interventions en plusieurs temps : 1 seule à Passy, 2 ou 3 à Laennec.

Cet auteur pense qu'on ne peut guère sectionner une adhérence dans un second temps, lorsqu'elle aura été jugée insectionnable au premier temps. Mais M. Arnaud intervient assez tardivement sur les gros piliers (quatre à cinq mois après la création du pneumothorax).

M. Cantegril : Sur 101 interventions, 9 en deux temps et 2 en trois temps.

M. Despeignes : 4 % d'interventions en plusieurs temps.

M. d'Hour : Lille. 2 fois sur une centaine d'interventions.

MM. Dumarest et Germain : 6 fois sur 85 sections.

M. Lucien : 5 sur 31 interventions au Sanatorium du Bois-de-l'Ours.
5 sur 26 interventions au Sanatorium des Neiges.

M. Peyret : 20 % des sections en plusieurs temps (deux, rarement trois temps).

M. Weiller : 12 %.

M. Diehl : Nous dit avoir été amené 1 fois sur 4 à intervenir en plusieurs reprises; il s'agissait alors d'adhérences épaisses et étendues. La section ne réussit qu'avec le « courant de chauffage ».

M. Unverricht : 6.000 interventions en plusieurs temps, jamais plus de trois temps.

Le Roy S. Peters: Très peu d'interventions en plusieurs temps, jamais plus de trois temps.

Cette façon de procéder a l'avantage d'élargir les indications de l'opération de Jacobaeus, sans en augmenter beaucoup les risques opératoires.

Il est en effet fréquent de voir de larges adhérences respectées dans un premier temps s'étirer par suite de la section de brides moins importantes (obs. 1, 8, 15) et « l'opérateur, qui avait eu l'impression lors d'un premier temps d'avoir avec beaucoup de peine et de temps fait la moitié du travail, a souvent l'heureuse surprise de terminer facilement l'intervention en quelques minutes quelques semaines plus tard[1] ».

1. Rougy : Hauteville. *Lompnes Médical,* n° XXX, février 1936,

D'autre part, il est des cas où, par suite de l'existence de nombreuses adhérences, l'opération risque d'être trop longue et par suite fatigante aussi bien pour l'opérateur que pour l'opéré, et où il vaut mieux, dans l'intérêt du malade, remettre à plus tard la fin de la libération pulmonaire (obs. 25).

Citons enfin les cas où la position des instruments ne permettant pas la section de toutes les adhérences, on réintervient quelque temps après avec de nouvelles portes d'entrée pour sectionner les brides respectées dans le premier temps (obs. 16).

Les bons résultats obtenus dans la plupart des cas (6 sur les 9 observations que nous présentons : obs. 1, 15, 34, 90, 118, 8), et surtout l'absence habituelle de complications imputables à cette technique (les 3 autres malades : obs. 16, 42, 86, sont morts à la suite de l'évolution contro-latérale de lésions existant avant l'intervention), devraient inciter les opérateurs à n'intervenir lors de la première pleuroscopie que sur des adhérences de section relativement facile et à remettre à un temps ultérieur la section d'adhérences plus importantes, si cette section, faite immédiatement, paraît devoir faire courir un risque au malade.

Cette méthode n'est cependant pas sans comporter quelques risques. D'une part, il arrive assez souvent que certains malades pusillanimes ou peu compréhensifs se prêtent difficilement à la seconde intervention, surtout si la première a été tant soit peu douloureuse.

D'autre part, la possibilité d'une telle pratique, facile dans un sanatorium où le médecin est en même temps l'opérateur et peut suivre régulièrement son malade aussi longtemps qu'il le veut de façon à réintervenir au mo-

ment opportun, l'est beaucoup moins dans un service hospitalier où le malade séjourne moins longtemps, ou bien dans un sanatorium qui n'a pas d'opérateurs sur place.

Tableau XIII

INTERVENTIONS ITÉRATIVES

(9 Obs. sur 140)

Efficacité totale précoce	3
Efficacité totale tardive	2
Evolution homo-latérale	4
Emphysème sous-cutané	1
Inertie du moignon collabé.....	0
Epanchement précoce	0
Epanchement tardif	1
Perforation	1
Empyème précoce	0
Empyème tardif	0
Hémothorax	1
Symphyse	0

C. — CONSEQUENCES ELOIGNEES DES INCIDENTS DE LA PERIODE POST-OPERATOIRE

1° *Emphysème sous-cutané.* — Il est fréquent d'observer le lendemain de l'intervention un certain degré d'emphysème sous-cutané. Le plus souvent localisé à la région axillaire et pectorale, il peut s'étendre à la région

cervicale, à la face, à la région abdominale. C'est là un incident sans importance qui disparaît rapidement les jours suivants et n'a d'autre conséquence que le retour du poumon à la paroi, d'où le risque de symphyse aiguë et l'intérêt de revoir systématiquement les malades à la radioscopie au plus tard le lendemain de l'intervention, pour pouvoir juger de l'état du collapsus. Un bandage de corps bien serré et la mise du malade au silence absolu diminuent dans une certaine mesure les risques d'emphysème et de symphyse. La suture au catgut des intercostaux pratiquée dans quelques cas par M. Douady, ne semble pas devoir être faite systématiquement, étant donné la bénignité de cet incident; mais simplement réservée aux cas d'emphysème généralisé très grave, mais heureusement exceptionnels.

L'emphysème médiastinal également signalé par certains auteurs demeure une rareté.

2° *Les hémorragies* méritent par contre plus d'attention. Elles sont d'importance et d'origine très variables. Nous ne ferons que signaler l'hémorragie d'une porte d'entrée par blessure d'un vaisseau intercostal. Elle se traduit par un suintement le long de la paroi, visible au pleuroscope. Elle peut venir obscurcir la vision en coulant le long de l'instrument. Elle cède d'habitude rapidement et spontanément et n'a aucune conséquence ultérieure (obs. 66).

Plus importantes à considérer sont les hémorragies d'un moignon d'adhérence après section. En cas de brides fines il s'agit habituellement d'une hémorragie veineuse coulant à grosses gouttes d'abord pressées puis espacées. Là encore l'arrêt spontané est de règle après

formation d'un caillot (obs. 30). Parfois cependant il peut s'agir d'une hémorragie importante nécessitant une coagulation avec le cautère au rouge sombre (obs. 28).

Il peut plus rarement s'agir d'une artériole saignant en jet. La simple pression du point hémorragique avec la partie convexe du cautère (obs. 52), suffit le plus souvent à arrêter l'écoulement sans qu'on soit obligé de recourir à la coagulation au moyen de la pince de Triboulet.

En cas de brides épaisses on peut observer des hémorragies plus importantes et difficiles à arrêter, d'où l'intérêt pour certains auteurs de la coagulation préalable.

Il est d'ailleurs rare qu'un écoulement sanguin constaté au cours de l'intervention aboutisse à la formation d'un hémothorax.

C'est ainsi que parmi les 9 observations d'hémorragies que nous présentons (obs. 28, 29, 30, 52, 92, 135, 40, 133, 26), une seule fut suivie d'un épanchement sanguin important (obs. 28). Une ponction qui retira 500 centimètres cubes de liquide rouge incoagulable supprima la dyspnée, quant à la température qui était montée légèrement, elle était redevenue à peu près normale 6 jours après l'intervention.

Dans l'observation 29, le malade fit 8 jours après l'intervention, une petite poussée liquidienne et une ponction exploratrice retira un liquide rosé dans lequel l'examen cytologique mit en évidence de nombreux globules rouges. Mais on ne peut véritablement parler ici d'hémothorax. Il est d'ailleurs fréquent de découvrir à la radioscopie, le lendemain d'une intervention où l'on n'avait pas aperçu d'hémorragie, un tout petit épanchement collecté dans le sinus et si l'on fait une ponction

exploratrice, on retire très souvent soit un liquide rosé, soit un liquide citrin dans lequel l'examen cytologique révèle l'existence de globules rouges.

Quoi qu'il en soit, les hémorragies constatées en cours d'intervention, ne semblent avoir aucune suite fâcheuse et si parmi les 9 observations que nous présentons 5 eurent une évolution défavorable (obs. 26, 28, 40, 52, 92), cette évolution n'est en aucun cas imputable à l'hémorragie constatée au cours de l'intervention.

3° *Les hémothorax* constituent enfin la dernière et la plus grave variété des hémorragies de la section de brides. Comme nous l'avons déjà dit, ils succèdent rarement à une hémorragie constatée au cours de l'intervention (obs. 28). Beaucoup plus souvent (obs. 8, 45, 138), l'origine du sang est obscure. On constate le lendemain de l'intervention une élévation thermique, une dyspnée croissante, et la radioscopie montre l'existence d'un épanchement important. La ponction retire du sang presque pur, incoagulable.

L'avenir de ces malades est variable. La mort, par suite des progrès d'une hémorragie irréductible, est exceptionnelle. Plus souvent, on assiste à la transformation purulente de l'épanchement (obs. 138). La température devient oscillante, l'examen du sang révèle de la polynucléose, le liquide contient de nombreux polynucléaires altérés et des pyogènes (streptocoques ou staphylocoques).

On pourra, dans une certaine mesure, éviter cette complication par une évacuation précoce de l'épanchement sanguin et l'institution de lavages pleuraux avec une solution antiseptique (obs. 45). Il faudra surtout surveiller très souvent ces malades à la radioscopie, et ne pas

craindre d'insuffler très précocement, car on connaît la tendance symphysante de ces épanchements sanguins.

Si le malade échappe à ces deux complications (infection, symphyse), l'hémothorax n'aura comme inconvénient qu'un affaiblissement passager de l'organisme, toujours néfaste chez un tuberculeux, sans autre retentissement ultérieur (obs. 8).

Nous ne possédons pas d'observations d'hémothorax secondaire survenant du troisième au septième jour et dû probablement à la chute d'une escarre.

Voici maintenant à titre d'indication de fréquence, quelques chiffres qui nous ont été communiqués par des opérateurs à qui nous avions demandé leurs statistiques :

M. A. Meyer : N'a eu qu'une seule hémorragie importante sur près de 1.500 interventions, et elle fut secondaire à une blessure vasculaire au point de pénétration du trocart, le malade présenta des signes importants d'hémorragie interne et l'on vit se constituer un épanchement pleural remontant jusqu'à la clavicule. Une ponction exploratrice ramena du sang et plusieurs ponctions évacuatrices furent faites dans les jours qui suivirent; il se produisit à la suite une symphyse progressive.

M. Cantegril : A eu 2 hémothorax sur les 101 opérations pratiquées (l'un pendant, l'autre après l'intervention).

M. Despeignes : N'en n'a jamais observé pendant l'intervention; 1 % après l'intervention.

M. d'Hour : Sur une centaine d'interventions, a eu 2 hémothorax : l'un après l'intervention : pleurésie séro-fibrineuse teintée, ponctionnée deux fois. Il s'agissait d'une bride infime sectionnée sans difficulté, l'intervention ayant duré quelques minutes.

— l'autre au cours de la section d'un gros pilier : hémorragie artérielle petite mais impressionnante; section rapide du reste du pilier et arrêt de l'hémorragie après attouchement de la plaie pariétale avec le cautère peu chauffé, le lendemain évacuation complète de l'hémothorax (300 centimètres cubes).

MM. Dumarest et Germain : Sur 85 sections, n'ont jamais eu d'hémothorax.

M. Lucien : N'a pas eu d'hémothorax sur les 31 sections pratiquées au Sanatorium du Bois-de-l'Ours, et n'a eu qu'une légère hémorragie pendant l'intervention sur les 26 sections pratiquées au Sanatorium des Neiges.

M. Peyret : Sur plus de 300 sections, n'a eu qu'un seul hémothorax, au début de sa pratique (1 litre ponctionné par fractions pendant 8 jours), sans aucune suite fâcheuse.

Une petite hémorragie en jet tout de suite tarie au cautère.

M. Weiller : N'a eu aucune hémorragie importante pendant l'intervention, mais 2 hémothorax secondaires importants (sur 472 sections), l'un d'eux infecté secondairement fut traité par pleurotomie.

M. Diehl : Nous déclare n'avoir eu « pratiquement » aucun hémothorax.

M. Unverricht : Sur 6.000 interventions, nous dit avoir eu quelques hémorragies dans les premières années de sa pratique, pas une seule au cours des milliers d'interventions suivantes.

Le Roy S. Peters : Sur 92 sections, n'a pas eu d'hémothorax.

4° *Les épanchements pleuraux* constituent la complication la plus fréquente de l'opération de Jacobaeus. Nous étudierons successivement les épanchements précoces directement imputables à l'intervention, et les épanchements secondaires d'origine moins évidente. Les premiers surviennent dans les jours qui suivent l'opération. Ils s'accompagnent de fièvre, de dyspnée, d'un point de côté. La radio et la ponction exploratrice confirment l'existence et précisent la nature de l'abondance de l'épanchement. L'évolution est très variable : sous l'influence du régime déchloruré, d'un traitement calcique, on peut voir le liquide se résorber progressivement et en même temps disparaître les signes fonctionnels et généraux (obs. 86, 97, 103, 122, 134).

Le liquide peut rester stationnaire pendant plusieurs mois (obs. 24), ne gênant en aucune façon l'entretien du pneumothorax.

Enfin, l'épanchement peut augmenter progressivement, entraînant des troubles cardiaques et respiratoires et nécessitant des ponctions évacuatrices (obs. 96, 131).

Les épanchements secondaires (obs. 3, 123), surviennent dans les mois qui suivent l'intervention.

Il est déjà difficile de les rattacher à l'intervention, d'autant plus qu'ils peuvent apparaître après une simple pleuroscopie (obs. 3).

Leur évolution est analogue à celle des épanchements précoces. La régression spontanée est cependant moins fréquente et moins rapide.

L'étude de l'avenir de ces malades nous montre que la symphyse que l'on pourrait craindre ne paraît pas être particulièrement favorisée par cette complication, du moins la symphyse totale.

Sur les 9 observations que nous possédons, une seule (obs. 103), concerne un malade chez lequel l'épanchement a été suivi d'une symphyse d'abord localisée à la base, puis rapidement croissante. Ce malade va d'ailleurs bien deux ans après l'intervention. Parmi les 7 autres, un seul (obs. 86), a fait, trois ans après l'intervention, un nouvel épanchement suivi de symphyse et va très bien quatre ans après l'intervention.

Un autre (obs. 123), a fait, un an après l'intervention, une évolution contro-latérale pour laquelle on a créé un second pneumothorax.

Les 6 autres enfin (obs. 3, 97, 122, 92, 124, 134), ont conservé un pneumothorax efficace après plusieurs années.

Jacobaeus, dans une statistique publiée en 1925[1], donnait les chiffres suivants :

— cas sans épanchement	61
— cas avec épanchement très court	25
— cas avec épanchement très long et fièvre	18
— cas avec épanchement survenant un à trois mois après l'opération	4
Total	120

Voici d'autre part la proportion d'épanchements des divers opérateurs qui ont bien voulu nous communiquer leurs statistiques :

M. Douady : Epanchements minimes de un tiers à la moitié des cas.

Epanchements importants, moins de un dixième.

M. A. Meyer : Epanchements minimes, un cinquième des cas au maximum, si l'on tient compte de l'état antérieur de la plèvre, et l'on n'admet comme tels, que les épanchements apparus alors qu'il n'y avait strictement rien avant.

Epanchements importants, 4 %.

M. Arnaud : Epanchements minimes sinusiens, 20 %.

Epanchements importants, 0.

1. *Paris Médical*, 15 août 1925.

M. Cantegril : Epanchements minimes, proportion exacte non recherchée, impression 50 %.

Epanchements séro-fibrineux importants, 0.

M. Despeignes : Epanchements minimes, 10 %.

Séro-fibrineux importants, 13 % jusqu'en 1934 (après 4 ans de pratique) ; 4 % depuis 1937.

M. d'Hour : Epanchements minimes sinusiens, fréquents dans les jours qui suivent l'intervention.

Epanchements séro-fibrineux importants, rares.

MM. Dumarest et Germain : Sur 93 malades soumis à la pleuroscopie : épanchements minimes, recouvrant juste la coupole, 10; soit 10,7 %.

Epanchements importants nécessitant une ponction, 3; soit 3,2 %.

M. Lucien : 1° Sanatorium du Bois-de-l'Ours : sur 31 sections pratiquées, 3 épanchements minimes sinusiens, 1 épanchement séro-fibrineux important.

2° Sanatorium des Neiges : sur 26 sections, 3 épanchements minimes, 2 épanchements séro-fibrineux importants.

M. Peyret : Sur plus de 300 sections : épanchements sinusiens fugaces, 30 et 40 %.

Epanchements séro-fibrineux francs, 5 %.

M. Weiller : Epanchements minimes, 10 %.
Epanchements séro-fibrineux, 18 %.

M. Diehl : Petits exsudats du sinus, 80 % environ.
Exsudats séro-fibrineux importants, 10 %.

M. Unverricht : Sur 6.000 interventions :
Epanchements minimes sinusiens, 10 % environ (ces exsudats régressent pour la plupart au bout de quelques jours).
Un certain nombre persistent et augmentent.

Le Roy S. Peters: Sur 97 sections, 27 épanchements.

5° *Les empyèmes.* — Les épanchements purulents, beaucoup moins fréquents que les précédents, ne sont cependant pas exceptionnels. Il faut, ici encore, distinguer des épanchements précoces et des épanchements tardifs. Nous n'étudierons pour le moment que les premiers, directement en rapport avec l'intervention, nous réservant d'étudier les autres ultérieurement avec l'ensemble des complications tardives.

5 observations parmi celles que nous présentons concernent des malades ayant présenté un empyème précoce. Leur étiologie est des plus variable.

Dans l'observation 66, il s'agit d'un empyème apparemment primitif, puisque dès le sixième jour, la ponction retira un liquide purulent à streptocoques. Les lavages avec la solution de lugol furent inefficaces, par contre, une pleurotomie amena une sédation rapide des

phénomènes fonctionnels et généraux. Malheureusement le malade mourut subitement un mois et demi après l'intervention, à la suite d'un lever, probablement par collapsus cardiaque.

Dans l'observation 138, l'empyème résulte de la transformation purulente d'un hémothorax après plusieurs ponctions très abondantes. L'examen bactériologique révèle la présence de polynucléaires altérés et de streptocoques et l'absence de bacilles de Koch. Là encore, lavages et pleurotomie amènent une sédation passagère des signes généraux, mais le malade meurt brusquement un mois après, à la suite d'une hémorragie abondante dans la cavité de son pneumothorax.

Dans les observations 22 et 43, l'empyème fut secondaire à une perforation. L'examen bactériologique mit en évidence la présence de bacilles de Koch. Les deux malades moururent ayant fait, l'un, un abcès périanal avec important décollement; l'autre, une évolution contro-latérale.

Enfin, l'observation 23 concerne un empyème tuberculeux survenu trois mois après une section de brides très facile et apparemment primitif. La ponction seule permit de découvrir qu'il s'agissait d'un épanchement purulent contenant des bacilles. Les lavages au sérum physiologique, à la liqueur de Dakin, avec une solution iodo-iodurée, amenèrent une grosse amélioration et cinq mois après l'apparition du liquide, une ponction retirait du liquide encore trouble, mais ne contenant plus de bacilles. Trois ans après sa section de brides, le malade conserve un épanchement ponctionné au rythme de deux fois par an et contenant des bacilles par intermittence.

L'expectoration est stérile et les lésions pulmonaires paraissent bien stabilisées.

De ces 5 observations, il semble ressortir que l'empyème tuberculeux ou non, primitif ou secondaire, est une complication très grave, sinon directement par lui-même, du moins par la grosse atteinte qu'il porte à l'organisme. Voici maintenant la fréquence des empyèmes pour quelques opérateurs :

M. Douady : Nous déclare avoir une proportion d'empyèmes notablement moindre que celle obtenue sur les 140 cas dont on a pu retrouver les résultats tardifs.

M. A. Meyer : A eu 6 empyèmes sur près de 1.600 sections de brides.

M. Arnaud : 4 % d'épanchements purulents à froid apparus plusieurs mois après la section.

M. Cantegril : 3, sur 101 interventions.

M. Despeignes : 5 % d'épanchements purulents.

M. d'Hour : Nous déclare n'avoir pas eu d'empyèmes sur une centaine d'interventions, sauf un épanchement à polénucléaires amicrobien, secondaire à un corps étranger (anse de platine), laissé par lui dans la plèvre. La température resta pendant un mois entre 38 et 39. La caverne précédemment visible disparut et la guérison se maintient depuis deux ans environ. Le cautère est toujours visible dans la plèvre.

M. D'Hour a la conviction que les opérateurs de sections de brides travaillent avec des fautes d'asepsie permanentes, aussi préfère-t-il le savoir, travailler sans gants et pratiquer cette intervention « bactériologiquement ». Le bactériologue, dit-il, travaille aseptiquement avec des mains sales.

MM. Dumarest et Germain : Sur 85 sections, ont eu un seul épanchement purulent, survenu 3 mois après l'intervention.

M. Lucien : N'a pas eu d'empyème sur les 31 sections pratiquées au Sanatorium du Bois-de-l'Ours, et sur les 26 pratiquées au Sanatorium des Neiges.

M. Peyret : Sur plus de 300 sections, a eu deux empyèmes, l'un d'origine inconnue, définitivement guéri par pleurotomie depuis quatre ans. (Ce malade n'était plus bacillaire avant l'intervention.) L'autre, d'origine externe certaine (staphylocoques), traité avec succès par pleurotomie.

M. Weiller : 7 empyèmes sur 472 sections, 4 dans les toutes premières sections.

3 à la suite de sections partielles.

M. Diehl : Nous déclare n'avoir « pratiquement » pas d'empyème.

M. Unverricht : 0,9 % d'empyèmes tardifs.

Le Roy S. Peters : A eu 7 empyèmes après des perforations, sur 100 interventions.

6° *Les perforations* ne sont pas moins graves et l'on peut dire que ce sont là les deux complications majeures, celles qui assombrissent le plus l'avenir du malade.

La perforation peut survenir dans les jours qui suivent l'intervention, elle est alors habituellement secondaire à la section de larges membranes humides et molles (obs. 43, 107). Dans l'observation 107, elle avait été prévue dès la fin de l'intervention. Disons immédiatement qu'il s'agissait là de cas désespérés où la libération pulmonaire était le seul moyen de salut pour les malades.

L'observation 42 est plus intéressante à étudier. La perforation survenue après un premier temps relativement facile, fut attribuée à la persistance d'adhérences bas situées et d'accès impossible. En effet, une deuxième pleuroscopie pratiquée 15 jours après la première et avec des portes d'entrées différentes, permit de libérer complètement le poumon et fit cesser les signes de perforation. Malheureusement la malade, porteuse de lésions bilatérales, évolua de l'autre côté et un second pneumothorax très incomplet n'empêcha pas l'issue fatale. Cette observation nous montre l'intérêt de la pleuroscopie systématique préconisée par M. Douady, au cours des perforations pulmonaires : soit pour tâcher de sectionner des adhérences qui exercent une traction néfaste sur le parenchyme et maintiennent béante la perforation; soit, si cette section est impossible, pour décider rapidement d'abandonner un pneumothorax dangereux et lui substituer un traitement chirurgical (obs. 56).

A côté de ces perforations précoces, il existe des perforations secondaires (obs. 22, 59, 137), survenant de un à trois mois après l'intervention et dont la section de brides paraît difficilement responsable.

Il s'agit vraisemblablement, dans ces cas-là, soit de la chute d'une escarre, soit plutôt (obs. 37), d'une perforation par processus ulcératif tuberculeux à partir d'une cavité restée béante.

Quoi qu'il en soit, la perforation reste une éventualité redoutable, puisque presque fatalement mortelle (5 fois sur 8 de nos observations).

Voici la proportion de perforations signalées par quelques opérateurs :

M. Douady : 10 environ sur 1.000 interventions. Elles ont toutes été l'objet d'une enquête sérieuse et la plupart figurent ainsi dans les observations rapportées. En effet, les malades opérés à l'extérieur, qui ont obtenu par la suite de bons résultats, ont pour la plupart été perdus de vue. Au contraire, ceux qui ont fait de graves complications, ont été particulièrement bien suivis.

M. A. Meyer : N'a pas eu d'autres cas de perforation que ceux que font supposer les empyèmes (6).

M. Arnaud : N'en a jamais eu le lendemain de la section. 1% dans les 8 ou 10 jours qui ont suivi la section. Dans l'une de ces observations (publiée à la *Revue de la Tuberculose* en 1934), il s'agissait de la perforation dans les jours qui suivirent la section d'un tubercule sous-pleural.

M. Cantegril : 6 sur 101 interventions.

M. Despeignes :	2 à 3 %.
M. d'Hour :	Sur une centaine d'interventions, n'a eu qu'une seule perforation, 6 mois après la section d'un mince filet.
MM. Dumarest et Germain :	Sur 85 sections, n'ont eu qu'une seule perforation.
M. Lucien :	0 sur 31 sections pratiquées au Sanatorium du Bois-de-l'Ours. 1 sur 26 sections pratiquées au Sanatorium des Neiges.
M. Peyret :	1 sur plus de 300 interventions.
M. Diehl :	« Pratiquement pas ».
M. Unverricht :	Aucune sur 6.000 interventions.
Le Roy S. Peters:	7 perforations sur 92 sections.

7° *L'inertie pulmonaire* ne doit pas être considérée comme une complication dépendant directement de l'intervention, mais plutôt comme l'un des nombreux éléments qui faussent les statistiques de résultats éloignés de l'opération de Jacobaeus. Dans la plupart des cas, en effet, l'absence de rétraction, l'augmentation de la ou des cavités, existait avant l'intervention (obs. 8, 137, 80, 20, 47) et ne fait que persister après elle.

Mais tandis qu'avant la section des adhérences on pouvait rendre celles-ci responsables de cet état de choses, après l'intervention et souvent après une libération pulmonaire totale, on constate qu'il s'agit d'inertie pulmonaire. Ainsi, loin d'être responsable de cet accident, la section de brides le met seulement mieux en évidence.

Quel est l'avenir de ces malades et quel traitement peut-on opposer à l'inertie pulmonaire?

En l'absence de tout traitement, la cavité peut continuer à évoluer sous pneumothorax, réalisant l'aspect de ces cavernes dites « soufflées » et aboutir assez rapidement à une perforation (obs. 137).

Tout peut au contraire rentrer peu à peu dans l'ordre sous l'influence d'insufflations plus importantes (obs. 20, 53, 57).

Entre ces deux éventualités extrêmes il semble que ces malades fassent très souvent des évolutions contro-latérales, comme si la tendance évolutive particulière qu'ils présentent, ne pouvant se manifester à l'aise sous un pneumothorax complet, allait chercher du côté opposé un terrain plus favorable (obs. 47).

Cette observation 47 nous montre, en outre, que la tuberculose présenta du côté opposé (apparemment indemne au début de la maladie), le même caractère irréductible que du premier côté atteint, puisque cette évolution contro-latérale aboutit, malgré la création d'un second pneumothorax, à une perforation mortelle. Nous sommes donc bien ici en présence de ce qu'Etienne Bernard décrit sous le nom de tuberculose grave d'une seule tenue.

Il faut cependant reconnaître que dans la plupart des cas (obs. 8, 55, 58), il existait dès le début des lésions bilatérales; mais ces lésions discrètes, au lieu d'être améliorées par le pneumothorax contro-latéral, furent aggravées par lui.

Il s'agit donc de malades chez lesquels le simple collapsus semble avoir une efficacité minime ou nulle. Ces cas sont bien connus de tous les phtisiologues qui ont depuis

longtemps essayé de substituer ou d'associer à la simple collapsothérapie d'autres méthodes plus efficaces. Nous voulons parler des injections intra-pleurales de substances irritantes (sels d'or, huile goménolée, sérum hypertonique) capables de déclencher une pleurésie qui agirait sur le poumon, non plus mécaniquement, mais par la progression à l'intérieur du parenchyme du processus de fibrose amorcé au niveau de la plèvre. Cette méthode préconisée par Léon Kindberg et son école, par M. Pavie, d'Hauteville, et magistralement exposée dans la thèse de Rossignol, semble donner dans quelques cas d'excellents résultats. Nous possédons en particulier l'observation d'une malade, opérée à Hauteville par M. Douady et soignée par les Docteurs Pavie et Rossignol (obs. 80) : cette malade, atteinte d'inertie pulmonaire, fut traitée par des injections intra-pleurales successives de sels d'or, de sérum physiologique et de sérum salé hypertonique à 5 %, qui amenèrent une régression de la cavité jusque là en augmentation constante malgré un collapsus total. Malheureusement, ici encore, on assiste ultérieurement à une évolution contro-latérale aboutissant après la création d'un second pneumothorax, à une issue fatale.

Certains auteurs reprochent à cette méthode d'être aveugle ou, en tout cas, difficile à manier. Il est en effet difficile de prévoir l'importance de la pleurésie provoquée, qui peut devenir une véritable complication surajoutée; aussi doit-on être très prudent et tâter au début la susceptibilité des sujets par des injections d'abord minimes, puis progressivement croissantes. Il est d'ailleurs des cas (obs. 19) où cette méthode est inefficace et même dangereuse.

8° *La symphyse.* — La symphyse précoce, la seule qui nous intéresse ici comme directement imputable à la section de brides, paraît exceptionnelle. Elle s'observerait en cas d'emphysème sous-cutané important, après des efforts de toux ou de vomissements. Il semble qu'on puisse l'éviter par l'application immédiate après l'intervention d'un bandage de corps bien serré; par l'administration de sédatifs, et surtout par la surveillance radioscopique très précoce et répétée du malade.

Parfois cependant malgré toutes ces précautions on peut observer l'apparition d'une symphyse précoce par pleurésie adhésive diffuse (obs. 9).

Mais cette éventualité semble beaucoup plus rare que l'ont pu dire certains opérateurs[1].

Le plus souvent il s'agit de symphyses secondaires dues à des épanchements séro-fibrineux et ainsi imputables indirectement à l'intervention.

Ces symphyses peuvent être partielles (obs. 92, 103).

Leur évolution est des plus variable :

Dans l'observation 103, la symphyse partielle n'empêcha pas la bonne évolution et la cicatrisation des lésions.

Dans l'observation 92, au contraire, la symphyse de la base fut suivie d'une augmentation de la cavité inférieure entraînant l'issue fatale.

Enfin, dans l'observation 78, la symphyse fut totale et précoce, entraînant une très importante rétraction thoracique et médiastinale, grâce à laquelle le malade put faire les frais d'une tuberculose intestinale très grave.

1. Coulaud. *Revue de la Tuberculose,* avril 1930, page 449. Derscheid et Toussain, *Revue Belge de la Tuberculose,* mai-juin 1933.

Comment donc, ici encore comme toujours, pour comprendre l'évolution de la tuberculose, ne pas faire intervenir le terrain et la résistance plus ou moins grande de l'organisme à la maladie?

Voici maintenant la proportion de symphyses indiquée par quelques opérateurs :

M. Douady : Les symphyses sont pour lui exceptionnelles (moins de 10 sur plus de 1.000 interventions pratiquées).

Quant aux symphyses tardives, leur proportion semble être la même que celle donnée dans ce travail à propos des 140 cas présentés.

M. A. Meyer : N'a eu que 4 symphyses précoces sur près de 1.500 interventions; dans l'un de ces cas, la malade s'était exsufflée complètement en chantant tout l'après-midi de l'opération.

Les symphyses tardives ne lui paraissent pas plus nombreuses que dans le pneumothorax thérapeutique banal.

M. Arnaud : Symphyses précoces, 0.

2 symphyses tardives partielles.

M. Cantegril : Symphyses précoces : 3 sur 101 interventions.

Symphyses tardives : 8 sur 101 interventions. Cet auteur entend par là les symphyses empêchant l'entretien du pneumothorax dans les limites nécessaires; excluant ainsi les très anciens

cas dont la symphyse coïncide plus ou moins avec la cessation du collapsus (3e et 4e année).

M. Despeignes : Symphyses précoces : 0,5 %.
Symphyses tardives : 2 %.

M. d'Hour : A eu deux symphyses précoces sur une centaine d'interventions, l'une chez un emphysémateux, l'autre arrêtée par des insufflations quotidiennes à forte pression dans un cas d'épanchement à polynucléaires, consécutif à un corps étranger laissé dans la plèvre (voir empyèmes).

MM. Dumarest et Germain : Sur 93 pleuroscopie, n'ont eu qu'une seule symphyse partielle, survenue 6 mois après l'intervention.

M. Lucien : N'a pas eu de symphyse sur les 52 pleuroscopies pratiquées au Sanatorium du Bois-de-l'Ours.

Il en a eu 5, dont 4 précoces, sur les 35 pleuroscopies pratiquées au Sanatorium des Neiges.

M. Peyret : Nous dit avoir eu 2 % de symphyses précoces, et 3 % de symphyses tardives gênantes.

M. Weiller : Déclare que les symphyses précoces ne se voient pratiquement pas si l'on suit le malade à la radioscopie dès le soir de l'intervention, c'est ainsi que sur les trois symphyses précoces (sur

472 interventions) qu'il a observées, deux survinrent faute d'insufflation le lendemain de l'intervention.

Symphyses tardives 2 à 3 %.

M. Diehl : N'a « pratiquement » pas eu de symphyse.

9° *Evolution contro-latérale et bilatéralisation.* — La véritable bilatéralisation précoce à type de congestion œdémateuse très grave observée de temps en temps après la thoracoplastie (obs. 117), est exceptionnelle après les sections de brides; et l'on a pu se demander s'il ne s'agissait pas, dans le premier cas, d'une inoculation sanguine de bacilles.

Parmi les observations d'évolutions contro-latérales que nous présentons, nous avons pu en relever sept concernant des malades chez lesquels le côté opposé au pneumothorax était apparemment indemne de toute lésion et qui, par conséquent, semblent bien avoir fait après l'intervention une véritable bilatéralisation (obs. 17, 47, 67, 80, 83, 84, 123).

Mais dans tous ces cas, il s'agit d'une bilatéralisation survenue au minimum un an après l'intervention, souvent après que le malade fut sorti du sanatorium. Il paraît dès lors bien difficile d'établir une relation de cause à effet entre la section des adhérences et cette bilatéralisation.

Signalons que deux de ces observations (obs. 47, 80), concernent des malades atteints après l'intervention d'inertie pulmonaire; nous avons déjà vu avec quelle fréquence de tels malades faisaient ultérieurement une évolution contro-latérale.

En dehors de ces quelques cas de bilatéralisation, la plupart des évolutions contro-latérales se produisent chez des sujets atteints déjà de lésions du côté opposé au pneumothorax (obs. 6, 45, 15, 101, 140, 105, 54, 69, 96, 99, 68, 57, 114, 124, 131).

Si dans quelques cas il s'agit de lésions minimes (obs. 46, 15, 120) et paraissant peu évolutives, le plus souvent il s'agit de malades atteints de tuberculose bilatérale nettement caractérisée.

Mais ici encore il est exceptionnel que l'on puisse incriminer la section de brides comme cause déclenchante de l'évolution contro-latérale. En effet, sur les 18 observations de ce genre que nous présentons, 11 concernent des malades chez lesquels cette évolution se produisit plus d'un an après l'intervention, et presque toujours après la sortie du sanatorium (obs. 46, 55, 15, 101, 105, 54, 69, 99, 37, 68). Ainsi l'intervention, loin d'avoir aggravé les lésions contro-latérales préexistantes paraît les avoir améliorées, au point que le malade n'ayant plus de bacilles et paraissant stabilisé, avait pu quitter le sanatorium pour reprendre une vie plus ou moins active. Nous devons donc considérer ces évolutions tardives, ainsi d'ailleurs que les bilatéralisations dont nous avons parlé plus haut, non pas comme des conséquences de l'opération de Jacobaeus, mais bien plutôt comme des accidents tardifs, indépendants de l'intervention et venant en fausser les résultats lointains.

Ayant ainsi écarté comme non imputables à la section des adhérences la plupart de ces évolutions contro-latérales, il nous reste sept observations pour lesquelles, cette évolution étant survenue dans les mois qui ont suivi l'opération, on doit discuter la possibilité d'une relation entre cette complication et l'opération elle-même.

Dans l'observation 114, il ne s'agit pas d'une véritable évolution, mais simplement de la persistance dans le côté opposé au pneumothorax, d'ombres suspectes n'ayant aucune tendance à la régression et pour lesquelles, étant donné l'existence d'analyses positives par intermittence, on a créé un second pneumothorax.

Dans les observations 24, 8, 131, la poussée controlatérale survint deux mois, cinq mois et sept mois après une intervention très incomplète, n'ayant que très peu modifié le collapsus et l'on peut se demander si cette évolution ne se fut pas produite en dehors de toute intervention.

Il ne reste donc en définitive que trois observations dans lesquelles la section de brides apparaît comme certainement et directement responsable de la brusque aggravation du côté opposé.

Ce sont :

a) L'observation 96, dans laquelle une section complète amena l'affaissement total du poumon gauche bourré de grosses cavernes et deux mois plus tard une évolution brutale du sommet droit : on tenta vainement de créer un second pneumothorax et le malade mourut rapidement.

b) L'observation 85, dans laquelle une intervention en deux temps amena une libération complète du poumon gauche et quelques jours après le second temps, l'apparition brutale d'une lobite supérieure droite. Là encore, le second pneumothorax fut impossible et le malade mourut.

c) L'observation 104, dans laquelle la section d'une membrane épaisse fut suivie d'une perforation et d'une

accentuation très nette des lésions du côté opposé. Mort cinq mois après.

Ainsi donc, l'ensemencement post-opératoire du côté opposé, vient se ranger auprès de la perforation et de l'empyème comme l'une des complications les plus redoutables, mais heureusement exceptionnelle de la section de brides.

COMPLICATIONS TARDIVES

L'intérêt de ce chapitre est de montrer que dans un grand nombre de nos observations, l'apparition de complications survenant tardivement est venue assombrir un pronostic qui paraissait bon jusque-là, nous voulons parler des épanchements, des empyèmes, des symphyses, des évolutions homo-latérales et contro-latérales, survenant très longtemps après la sortie du sanatorium.

La section des adhérences, nous l'avons déjà dit, peut être difficilement incriminée dans la détermination de ces complications, et la meilleure preuve en est qu'elles ne paraissent pas plus fréquentes chez les malades opérés que chez les autres.

La cause peut en être recherchée dans le fait que ces malades ont été suivis à la sortie du sanatorium par plusieurs médecins, qu'ils ont été insufflés sans radioscopie préalable, qu'ils se sont surmenés d'une façon exagérée, se sont exposés imprudemment aux intempéries. Empressons-nous d'ajouter que très souvent rien de tout cela n'est véritablement en cause et que l'origine de ces complications reste obscure. Quoi qu'il en soit, nous les envisagerons successivement pour tâcher d'apprécier leur fré-

quence relative et surtout dans quelle mesure chacune d'elles peut modifier le pronostic ultérieur des malades.

1° *Les épanchements tardifs.* — Ils représentent certainement après les évolutions contro-latérales, la complication tardive la plus fréquente. Mais ceci ne nous étonne point, étant donné qu'ils s'observent également très fréquemment dans les pneumothorax sur lesquels aucune intervention n'a été pratiquée.

Leur gravité, heureusement, ne paraît pas très grande. La symphyse successive est assez rare et habituellement limitée et l'évolution semble se poursuivre comme si l'épanchement n'existait pas.

Parmi les cinq malades de ce genre que nous avons pu suivre :

Deux (obs. 77, 90), vont très bien deux ans après l'intervention.

Chez deux autres (obs. 94, 115), l'intervention a été inefficace et les bacilles persistent dans l'expectoration.

Enfin la cinquième (obs. 55), a fait deux ans après l'intervention, une évolution contro-latérale pour laquelle on a créé un second pneumothorax.

2° *Les empyèmes tardifs* sont exceptionnels et ceci s'explique si l'on considère que les causes habituelles de cette complication (hémothorax, perforation), surviennent habituellement assez tôt après l'intervention. On a cependant signalé :

La transformation purulente de certains épanchements séro-fibrineux traînants, surtout si ces épanchements ont dû être ponctionnés à plusieurs reprises.

L'apparition d'empyèmes tuberculeux à la suite de blessures traumatiques du poumon.

Enfin, on peut concevoir l'apparition tardive d'un empyème apparemment primitif, analogue à celui rapporté dans l'observation 23 et dont nous avons déjà parlé à propos des empyèmes post-opératoires.

3° *Les symphyses tardives* sont assez fréquentes, mais pas plus semble-t-il que dans les pneumothorax sur lesquels on n'est pas intervenu.

Elles s'observent habituellement chez des malades ayant eu autrefois une petite quantité de liquide dans leur pneumothorax (obs. 98, 61, 116), plus rarement semble-t-il, comme nous l'avons déjà remarqué en étudiant les épanchements, à la suite d'exsudats abondants (obs. 36, 67).

Enfin on peut observer des symphyses en dehors de tout épanchement ancien ou récent (obs. 93).

Elles se constituent habituellement de façon progressive à partir de la base, mais parfois aussi, brutalement en 15 jours (obs. 77).

Cette observation nous montre, en outre, l'importance du surmenage comme cause déterminante de la symphyse.

Quoi qu'il en soit, la symphyse survenant ici à un moment où le potentiel évolutif des lésions est devenu minime, sinon nul, et où le pneumothorax devient moins indispensable, cette complication ne paraît pas entraver la marche vers une bonne stabilisation (quatre fois sur cinq dans nos observations).

4° *Les évolutions homo et contro-latérales tardives.* — Nous possédons très peu d'observations d'évolutions homo-latérales tardives et ceci s'explique par le fait que

la plupart des malades que nous présentons possèdent encore un pneumothorax régulièrement entretenu. Il y en aurait certainement davantage si nous pouvions revoir ces malades plusieurs années après l'abandon de ce pneumothorax.

On peut cependant observer des évolutions tardives sous pneumothorax :

Dans l'observation 44, l'évolution se produisit quinze mois après une section de brides ayant entraîné un collapsus parfait. Le simple retour au sanatorium avec cure stricte entraîna rapidement une amélioration des signes cliniques, ainsi que la disparition des bacilles et des images radiologiques.

Dans l'observation 65, la section avait été incomplète, un petit épanchement avait entraîné une légère symphyse de la base; le malade était sorti du sanatorium en bon état général et local, mais à la suite d'un surmenage excessif, il fit une évolution de la base et se soigne actuellement dans un sanatorium.

Enfin l'observation 93 concerne une malade chez laquelle une section de brides totale avait entraîné une grosse amélioration du collapsus et des lésions pulmonaires. Malheureusement, un an après cette intervention, se produisit une symphyse totale du pneumothorax et trois ans plus tard, une nouvelle évolution pour laquelle la malade refuse actuellement de retourner en sanatorium.

Les évolutions contro-latérales tardives par contre, nous l'avons déjà vu, sont très fréquentes. Nous avons pu en relever 20 cas parmi nos observations. Leur pronostic semble assez mauvais. En effet, sur ces 20 malades :

Sept seulement vont bien après la création d'un second pneumothorax (obs. 101, 105, 99, 93, 114).

Quatre sont morts malgré la création d'un second pneumothorax :

Trois à la suite d'une perforation dans ce second pneumothorax (obs. 9, 47, 80).

Un par suite de l'inefficacité du pneumothorax et de l'aléothorax qui suivit (obs. 46).

Les neuf autres présentent un état précaire, soit que l'on n'ait pas pu créer un second pneumothorax (obs. 6, 36, 17) ;

Soit que le second pneumothorax soit encore inefficace (obs. 123, 69, 54, 55) ;

Soit que le malade ait fait une nouvelle évolution du premier côté atteint après symphyse du premier pneumothorax (obs. 68).

Ainsi donc les complications tardives, non négligeables comme on le voit, bien que non imputables à l'intervention, viennent assombrir le pronostic lointain des opérés de section de brides, comme celui de tous les tuberculeux, et restreindre dans une importante proportion le nombre des bons résultats de l'opération de Jacobaeus.

CHAPITRE VI

RELATION ENTRE LES INDICATIONS ET LA TECHNIQUE D'UNE PART ET LES COMPLICATIONS PRECOCES ET TARDIVES D'AUTRE PART

Après avoir étudié d'une façon détaillée le pronostic lointain des malades que nous présentons, en nous plaçant successivement aux points de vue des indications, de la qualité de l'opération, des complications post-opératoires et des accidents tardifs, il nous a paru intéressant de résumer cette étude en recherchant s'il existait un rapport entre les indications et la technique d'une part, les complications précoces et tardives d'autre part.

Pour cela nous avons groupé nos observations dans le tableau ci-dessous portant en ordonnée les divers éléments tenant aux indications et à la technique dont nous avons déjà parlé, en abcisse les diverses complications observées.

Ce tableau permet de voir assez rapidement si telle complication est plus fréquemment observée dans les sections complètes ou dans les sections incomplètes; au cours des interventions précoces ou au cours des interventions tardives, etc.

	Evolution homolatérale (4 Obs.)	Evolution controlatérale ou bilatéralisation (39 Obs.)	Emphysème sous-cutané (15 Obs.)	Inertie pulmonaire (11 Obs.)	Epanchements précoces (11 Obs.)	Epanchements tardifs (9 Obs.)	Perforations (8 Obs.)	Empyèmes précoces (3 Obs.)	Empyèmes tardifs (3 Obs.)	Hémothorax (4 Obs.)	Symphyses (12 Obs.)
Sections de fils et voiles minces (43 Obs.)	1	10	4	2	5	1		1	1	2	3
Sections de membranes épaisses (70 Obs.)	1	15	8	8	3	8	5	2	2	3	5
Sections de gros piliers uniques (14 Obs.)	1	3			1						2
Constatation à l'intervention d'une plèvre rouge (7 Obs.)	1	1	2	2			1				2
Hémorragies d'une adhérence sectionnée (10 Obs.)										1	
Interventions précoces (avant 3 mois) (38 Obs.)	1	10	7	5	4	2	4	2	1		4
Interventions tardives (après 6 mois) (55 Obs.)	1	7	3	5	2	3	1		2	3	3
Interventions en deux temps (9 Obs.)		4	1			1	1			1	7
Section incomplète (57 Obs.)	2	12	5		4	4	2	2		2	
Section complète (collapsus total) (67 Obs.)	2	17	5	1	2	2	2	2	3	1	3
Section partielle d'une bride (13 Obs.)		3	3		1		2				2
Pleuroscopie simple avec respect des adhérences (10 Obs.)		4	1	1	2		2				1

L'examen de ce tableau est assez surprenant : s'il montre en effet que les sections de brides épaisses sont plus fréquemment suivies de complications que celles de brides minces, par contre : la constatation d'une plèvre rouge à l'intervention ne correspond jamais à des épanchements post-opératoires.

Les sections incomplètes ne donnent guère plus de complications que les sections complètes.

Les interventions précoces sont plus souvent suivies d'inertie que les interventions tardives.

Nous avons déjà indiqué ces résultats paradoxaux au cours de notre exposé, et nous en avons donné chaque fois que cela nous a paru possible les raisons.

CHAPITRE VII

ETUDE EN FONCTION DU PRONOSTIC LOINTAIN DE QUELQUES QUESTIONS QUE PEUVENT SE POSER LES OPERATEURS

I. — FAUT-IL ÉLARGIR OU RÉTRÉCIR LES INDICATIONS ACTUELLES DE LA SECTION DE BRIDES PLEURALES? — INTERVENIR DANS LES CAS LÉGERS (CAVERNES DISCRÈTES, MALADES ABACILLAIRES? — RESPECTER SYSTÉMATIQUEMENT TOUTES LES ADHÉRENCES ÉPAISSES?

Nous ne ferons que rappeler brièvement les indications indiscutables déjà détaillées au cours de l'exposé précédent.

On intervient actuellement en principe sur des pneumothorax insuffisamment efficaces, c'est-à-dire chez des malades qui ayant un pneumothorax depuis deux mois ou plus conservent une ou plusieurs cavernes nettement visibles à l'examen radiologique et des bacilles dans l'expectoration.

On sectionne toutes les adhérences minces (fils et voiles) et quelques adhérences épaisses paraissant sécables sans trop de risques.

Voyons d'abord s'il existe des raisons de restreindre ces indications.

I. — La principale de ces raisons serait qu'il s'agit d'une opération inutile dans beaucoup de cas; autrement dit que les résultats éloignés d'un pneumothorax sont souvent aussi bons lorsqu'il est incomplet que lorsqu'il est total.

Cela paraît faux si l'on s'en rapporte à la thèse de Véran qui, sur 225 cas de pneumothorax, donne 98 % de guérisons durables chez des malades ayant eu un collapsus total et, au contraire, aucune guérison durable avec 95 % de récidives chez les malades ayant eu un collapsus incomplet.

L'étude des observations que nous présentons, bien que montrant un plus grand nombre de bons résultats dans les pneumothorax rendus totaux, nous donne cependant une proportion impressionnante d'efficacités dans les pneumothorax que l'on n'a pas ou peu complétés.

En effet, nous avons relevé :

1° sur 67 sections complètes :

— 45 efficacités totales durables (dont 34 précoces et 11 tardives);
— 3 inefficacités (le malade continuant à avoir des bacilles dans l'expectoration);
— 2 récidives dans le moignon;
— 17 évolutions contro-latérales tardives.

2° sur 57 sections incomplètes :

— 31 efficacités totales durables (dont 19 précoces et 12 tardives);
— 12 inefficacités;
— 2 récidives dans le moignon;
— 12 évolutions contro-latérales tardives.

3° sur 10 pleuroscopies simples :

— 5 efficacités totales durables (dont 2 précoces et 3 tardives) ;
— 1 inefficacité;
— 0 récidive dans le moignon;
— 4 évolutions contro-latérales tardives.

Quant aux réveils évolutifs au pied d'adhérences respectées, nous avons vu (page 40) qu'ils étaient exceptionnels et parfois sujets à caution. On peut nous opposer que le recul avec lequel nous avons jugé est insuffisant et il est certain que les mêmes observations donneraient dans quelques années une diminution des cas d'efficacité durable au profit des récidives et des évolutions contro-latérales.

Il n'en est pas moins vrai que de nombreux sujets porteurs d'un pneumothorax incomplet sont abacillaires et mènent une vie à peu près normale depuis plusieurs années, et ceci doit inciter les opérateurs de sections de brides à la prudence dans leurs indications.

II. — Une deuxième raison viendrait de ce que la section de brides est parfois grevée de complications telles qu'elles enlèvent tout le bénéfice de l'intervention.

Nous avons vu la haute gravité de certaines de ces complications (ensemencement contro-latéral massif, perforation, empyème, symphyse précoce).

Aussi, bien qu'exceptionnelles, l'opérateur ne devra les risquer que si la gravité et la haute évolutivité des lésions, l'existence de lésions contro-latérales l'y autorisent.

Il devra au contraire, chaque fois que l'état du malade le permettra, préférer à la désinsertion difficile et dan-

gereuse de grosses adhérences, les méthodes chirurgicales limitées : libération à ciel ouvert des plaques de symphyse, thoracoplastie partielle, qui semblent moins grevées de complications. Son rôle se bornera dans ces cas à repérer par voie endoscopique la situation et les limites exactes de ces adhérences pour faciliter le travail du chirurgien.

Les considérations précédentes nous amènent à conseiller :

1° D'élargir les indications de l'opération de Jacobaeus dans les cas de pneumothorax déjà efficaces mais bridés dès qu'il s'agit de brides faciles à sectionner.

2° D'augmenter le nombre des pleuroscopies :

a) pour repérer l'emplacement exact d'adhérences en plaques;

b) pour vérifier un pneumothorax paraissant radiologiquement total mais tardant à être efficace.

3° De restreindre les sections d'adhérences épaisses au profit des interventions chirurgicales limitées.

Voici maintenant l'opinion de quelques opérateurs à ce sujet :

M. Douady : Pense qu'il faut élargir les indications en ce qui concerne les brides faciles et les cas légers. Par contre on ne gagne pas grand'chose à son avis à intervenir sur des brides très étendues. Non pas que ces interventions soient très souvent suivies de complications, mais à cause de la fréquence des iner-

ties pulmonaires et des agrandissements de cavernes post-opératoires. On doit, pour lui, pouvoir trouver une meilleure thérapeutique que l'opération de Jacobaeus poussée à ses derniers retranchements. Il en est venu à cette opinion vers la cinquième année de sa pratique de sections de brides.

Il intervient très souvent sur des cas discrets (cavernes petites, malades abacillaires) en raison de la clientèle d'étudiants qui est la sienne. Il s'agit en effet de sujets assez actifs et jeunes pour lesquels la nécessité de continuer leurs études entraîne la difficulté d'un repos prolongé. Il s'agit de plus de malades insouciants et fantaisistes dans l'entretien de leur pneumothorax à la sortie du sanatorium. Il faut donc, dans le temps de 6 mois à un an, les mettre dans les meilleures conditions de repos du poumon.

Il nous est impossible, nous dit M. Douady, de répondre systématiquement à la question « faut-il respecter toutes les adhérences épaisses? » Cela dépend de la lésion sous-jacente, de son cas évolutif, de la structure de l'adhérence; on ne peut le décider que dans chaque cas particulier et souvent seulement au moment de la pleuroscopie.

M. A. Meyer : Pense que tout est une question d'espèce. Le problème pour lui est le suivant :

1° Si l'on admet que la collapsothérapie est la méthode essentielle de la thérapeutique antituberculeuse, il faut tout tenter pour qu'elle soit efficace et non dangereuse. Or les adhérences :

a) nuisent à l'efficacité du collapsus ;

b) constituent un danger qui fait que, dans certains cas, tel tuberculeux guérirait à moins de risques sans pneumothorax qu'avec le pneumothorax bridé dont il est porteur.

2° Mais ce principe général étant admis, les indications dépendent, pour cet auteur, du cas considéré. Si l'on se rend compte qu'il est impossible d'obtenir une guérison sans détruire l'adhérence, que sa présence réalise un risque vital pour le malade, il faut la détruire coûte que coûte. Dans ce cas-là on doit *prendre du risque;* car si la section de brides est irréalisable, la sanction minima est l'abandon pur et simple du pneumothorax et bien souvent on sera amené à être poussé à une thoracoplastie étendue, opération beaucoup moins facile à faire accepter au malade et beaucoup moins satisfaisante pour l'es-

prit que le collapsus obtenu par la simple rétraction spontanée du poumon.

Par contre l'examen des dossiers, tant de l'hôpital Laennec que de l'hôpital Saint-Antoine (service du Professeur Bezançon), n'a nullement convaincu cet auteur des remarques *a priori* séduisantes de Véran. Un pneumothorax bridé peut à son avis parfaitement guérir et cette guérison peut être durable. Les récidives se voient d'après lui, aussi bien dans les pneumothorax totaux que dans les pneumothorax avec adhérences. Elles se font aussi bien au point d'implantation d'une bride qu'ailleurs.

Par conséquent, quand il s'agit d'intervenir sur une adhérence qui ne paraît pas nuire considérablement au collapsus et qui semble pouvoir être une source de complications, il faut être extrêmement prudent et ne supprimer que les brides qui pleuroscopiquement se sont révélées extrêmement faciles à détruire et qui ne doivent en principe donner lieu à aucun ennui post-opératoire. Cet auteur fait en terminant une réserve sur la difficulté de trancher dans de nombreux cas et les surprises post-opératoires toujours possibles.

M. Arnaud : Ne croit pas nécessaire de libérer systématiquement tout le poumon, mais

pense que si dès les premiers mois qui suivent le collapsus les cavernes ou les condensations persistent au pied des brides, même s'il n'y a pas de bacilles dans l'expectoration il faut sectionner.

La section ou le respect des grosses adhérences est pour lui une question d'opportunité : il faut peser les avantages que peut procurer une section incomplète ou dangereuse et les risques qu'elle fait courir si l'adhérence est épaisse et peut contenir un tissu tuberculeux.

M. Brissaud : Hôpital Laënnec, Paris.

Invoquant les résultats donnés par Véran dans sa thèse, pense qu'il faut élargir au maximum les indications de la section de brides. L'existence de cavernes discrètes, l'absence de bacilles ne sont pas, à son avis, des contre-indications.

M. Cantegril :

Pense qu'il y a intérêt à élargir les indications des sections de brides, notamment dans les cas discrets (les cavernes discrètes ne sont pas à son avis des cas discrets). Elargir donc les indications d'une part quand il n'y a pas de bacilles.

Motifs : aucun danger de la méthode dans ces cas ; récupération certaine de quelques malades, sûrement aggravés par l'abstention.

Toutes les adhérences épaisses ne sont pas à respecter (section possible en plusieurs temps).

M. Chadourne : Hôpital Laënnec, Paris.

Pense qu'un très grand nombre de pneumothorax bridés sont parfaitement efficaces, mais comme on ne sait pas *a priori* quels sont ceux qui vont rechuter, il faut à son avis intervenir chaque fois que cela est possible.

Cet auteur conseille la prudence en ce qui concerne la section d'adhérences épaisses et préconise l'extension dans ce sens des indications de la chirurgie.

M. Despeignes :

Pense qu'il faut élargir les indications de l'opération de Jacobaeus pour se mettre à l'abri des reprises évolutives ultérieures dans le moignon quand le collapsus est insuffisant.

Il faut, à son avis, attaquer les adhérences quand elles paraissent sectionnables.

M. d'Hour :

Pense qu'il faut élargir les indications de la pleuroscopie; qu'il faut intervenir même dans des cas discrets avec cavité visible, bacillaire ou non.

Qu'il faut intervenir si les brides paraissent dangereuses et susceptibles de faciliter des déchirures pulmonaires et cela que le sujet soit bacillaire ou non.

Qu'il ne faut pas sectionner des brides trop épaisses, surtout quand un autre mode de collapsus est possible (thoracoplastie de complément ou de substitution). Pour M. d'Hour, cette possibilité est un facteur important de décision au cours de la *pleuroscopie*.

Qu'il faut donc restreindre les grosses sections quand on peut faire autrement; ces thoracoplasties permettant une grande modération, car « autrement, dit-il, nous courons à la perforation ».

MM. Dumarest et Germain : Pensent qu'il faut élargir les indications de la pleuroscopie, celle-ci étant considérée non plus seulement comme un moyen d'intervention mais également comme un moyen d'exploration.

Qu'il faut intervenir surtout dans les cas de pneumothorax bilatéral. Ces derniers devant en effet être plus précocement efficaces et surtout électifs.

Qu'il faut intervenir même dans les cas discrets, un pneumothorax bridé devant être entretenu plus longtemps, risquant plus facilement un épanchefent et la récidive après l'abandon.

M. Lucien : Pense qu'il faut élargir les indications même chez des sujets dont les expectorations sont déjà négatives, car, à son avis, les récidives à la base de bri-

des ne gênant pas le collapsus sont assez fréquentes.

Qu'au sujet de la section des brides épaisses aucune indication formelle ne peut être donnée, certaines brides épaisses étant suffisamment longues pour qu'on ne risque pas de trouver du tissu pulmonaire. Ceci à condition que la bride soit autonome, c'est-à-dire qu'il n'y ait pas derrière elle une symphyse.

M. Peyret : Pense que l'opération de Jacobaeus, quasi inoffensive si elle est bien menée, peut être étendue aux pneumothorax non bacillaires si l'intervention doit être simple, et s'il est prouvé que toute bride est vraiment nuisible. Car, dit-il, bon nombre de pneumothorax ont été menés à bien avant l'ère des sections de brides. L'écran, la bacilloscopie (effective) surtout doivent être, à son avis, les premiers guides.

Que la bilatéralisation possible du collapsus exige l'électivité et commande souvent des libérations plus précoces d'indications plus larges.

Qu'il faut sectionner les adhérences épaisses chaque fois que cela est possible; mais qu'il faut aussi savoir s'arrêter : une première section d'apparence inutile en permettant souvent une seconde efficace. Encore faut-il,

pour cet auteur, attendre un temps suffisant avant de réintervenir.

M. Triboulet : Hôpital Laënnec, Paris.

A l'impression, d'après quelques cas observés, qu'on a tendance à élargir un peu trop les indications de section de brides.

En effet, il croit que, si on a le droit d'intervenir dans des cas discrets, c'est-à-dire surtout dans des cas où les différents examens, même assez poussés, ne montrent pas de bacilles dans les crachats, il faut par contre dans ces cas ne faire que des interventions faciles sur des brides bien étirées, et d'autre part réserver ces interventions aux cas où l'examen radiologique montre d'une façon très nette que la traction des adhérences se fait sur la zone anciennement malade et qu'elle entrave la cicatrisation. Respecter systématiquement les adhérences épaisses lui paraît être une règle mauvaise. Il y a certains cas où l'on doit risquer et même être téméraire; ce sont en particulier ceux où, soit l'état du côté opposé, soit le siège des lésions cavitaires ne permet pas d'espérer quelque chose d'utile d'une collapsothérapie chirurgicale et où la section de brides est le seul moyen de salut pour le malade.

M. Weiller :

Est partisan d'élargir les indications du côté des brides « faciles » (fils et

voiles minces) et de les restreindre au contraire du côté des gros piliers dont la section paraît à cet opérateur particulièrement dangereuse et souvent inefficace. M. Weiller est partisan de céder le pas en cette matière à la thoracoplastie partielle, après un repos suffisant en sanatorium.

M. Diehl : Pense que la question de savoir si l'on doit étendre ou diminuer les indications de la destruction des adhérences est difficile à résoudre. Ces indications ne doivent être, à son avis, ni trop larges, ni trop restreintes. Il est arrivé à cet opérateur de pratiquer des sections de brides et des pleuroscopies en cas d'expectoration non bacillifère, surtout chez des adolescents. Mais en présence de cavernes petites, si l'état du pneumothorax est favorable par ailleurs, il n'intervient pas.

Il arrive à M. Diehl de sectionner des adhérences épaisses, « ce qui, nous écrit-il, n'est pas sans un certain risque ». Dans le cas où la section lui paraît dangereuse, cet auteur préfère chaque fois la thoracoplastie.

Mme Ilse Franz : Dresde. Pense qu'il faut toujours opérer un pneumothorax quand c'est possible, surtout quand les brides se trouvent en regard de la partie malade, même

si on n'a pas trouvé de bacilles avant l'intervention.

Le Roy S. Peters : Pense que les indications de l'opération de Jacobaeus doivent être étendues. Toute expectoration positive signifiant que le pneumothorax est impuissant à enrayer la tuberculose, il faut la rendre négative.

M. Unverricht : Pense que la méthode ne s'adresse qu'aux gens entraînés et adroits au point de vue technique ; l'opérateur entraîné pouvant poser des indications plus étendues que celui qui ne l'est pas. Si la mise au repos du poumon est gênée par une adhérence, celle-ci doit être supprimée. Ce qui, nous dit cet auteur, sera nécessaire dans presque tous les cas.

Aborder des adhérences en surface signifie à son avis méconnaître les limites de la méthode, ces adhérences devant être supprimées par un autre traitement chirurgical.

II. — FAUT-IL INTERVENIR PRÉCOCEMENT OU TARDIVEMENT ?

La date de l'intervention a été également très discutée.

On a essayé de donner des règles à ce sujet. Dans les premiers temps où la méthode fut pratiquée en France, les opérateurs conseillaient d'attendre pour intervenir

trois à cinq mois après la création du pneumothorax. Puis, au fur et à mesure que cette intervention se développait, la section précoce fut jugée préférable.

Certains phtisiologues, prétendant que l'allongement progressif des adhérences n'a pas beaucoup d'intérêt et ne peut en tout cas être mis en parallèle avec le risque qu'on fait courir au malade en attendant (surtout en présence de lésions contro-latérales), préconisent la section systématique à la sixième semaine après l'avoir fait précéder au besoin de tentatives d'allongement des brides par la crysothérapie intrapleurale vers la quatrième semaine.

En pratique, il paraît difficile d'enfermer l'opération dans des cadres aussi rigides. En effet, les deux éléments capitaux de décision, à savoir : l'allongement des brides et l'évolutivité des lésions, varient à l'extrême avec les sujets; il paraît dès lors difficile d'énoncer une règle « standard » applicable à tous les cas.

La sagesse semble plutôt conseiller d'agir différemment dans chaque cas en se basant pour choisir le moment de l'intervention sur :

— les signes cliniques d'évolution;

— les résultats des bacilloscopies;

— surtout les examens radiologiques répétés qui permettront de noter l'allongement possible des brides, l'état stationnaire, évolutif ou régressif des lésions antérieures.

Plusieurs cas vont alors se présenter qui peuvent se grouper de la façon suivante :

1° Les adhérences s'allongent et les lésions régressent. On attendra dans ce cas le relèvement progressif de l'état général, la bonne stabilisation du pneumothorax, et on

interviendra dans les conditions optima au quatrième ou cinquième mois.

2° Les lésions régressent, mais les adhérences ne s'allongent pas.

On a intérêt ici encore à temporiser, sinon on va au-devant de difficultés techniques et de complications post-opératoires.

3° Les adhérences ne s'allongent pas et les lésions évoluent (les cavités grandissent). Il faut alors intervenir précocement pour tâcher d'enrayer cette évolution, même au prix d'un certain risque opératoire.

Insistons enfin sur l'intérêt que peuvent retirer les malades de sections en plusieurs temps. Il faut que l'opérateur sache ne pas être trop téméraire, se contenter dans un premier temps de sections faciles et dépourvues de risques. Ces sections, bien qu'incomplètes, peuvent entraîner une amélioration notable du collapsus, un allongement des brides restantes et permettre dans un temps ultérieur une section plus complète toujours dépourvue de risques.

Disons tout de suite qu'il n'est pas toujours possible à l'opérateur d'opérer suivant les données précédentes dans les conditions optima. Il intervient en effet souvent sur des malades soignés et envoyés par d'autres médecins. Des raisons d'ordre social, nous l'avons vu, peuvent l'entraîner à opérer très précocement. Enfin, l'opération peut être retardée par la présence d'un épanchement pleural.

C'est ainsi que dans les observations que nous rapportons, toutes relatives à des malades opérés il y a plusieurs années par le même opérateur, M. Douady, les indications sont loin d'être posées d'une façon homo-

gène et suivant les principes indiqués ci-dessus qui sont ceux de cet opérateur vers sa cinquième année de pratique.

Quoi qu'il en soit, nous l'avons déjà dit, les résultats lointains paraissent aussi bons en cas d'opération précoce qu'en cas d'opération tardive, les complications post-opératoires ne paraissent guère plus fréquentes dans un cas que dans l'autre, et ceci nous paraît être le meilleur argument à opposer aux défenseurs acharnés de l'une ou l'autre méthode.

Comme pour la question précédente, nous allons citer maintenant les opinions de quelques opérateurs à ce sujet :

M. Douady : Pense que les arguments donnés en faveur de l'intervention précoce sont intéressants surtout pour les services hospitaliers où l'on risque sans cela de retarder le départ des malades en sanatorium.

Par contre, dans les établissements de cure, on interviendra très précocement si on le juge nécessaire, mais il vaut mieux surveiller le malade pendant quelques semaines ou quelques mois afin d'intervenir au moment opportun.

M. A. Meyer : Est partisan des interventions précoces dans le milieu hospitalier, à moins que le malade aille dans un sanatorium où l'on pratique des sections de brides. Il n'a pas l'impression que

les sections précoces soient nuisibles. Il est des cas où, à son avis, l'intervention précoce s'impose. C'est : lorsque les adhérences maintiennent béante une cavité, lorsque se constitue un épanchement très précoce, lorsqu'on sent que toute insufflation constitue un petit traumatisme (élévation thermique, hémoptysies).

On doit éviter dans ces cas de pratiquer la crysothérapie intrapleurale et intervenir le plus précocement possible, sinon le pneumothorax constitue un danger.

M. Arnaud : Attache une très grosse importance au choix du moment de l'intervention; il lui paraît toujours mauvais d'intervenir en poussée évolutive. Il préfère attendre que les lésions soient stabilisées, sauf, bien entendu, si l'extension de ces lésions ou l'accroissement d'une caverne imposent l'intervention sans délai. Il croit que c'est à ce facteur qu'il faut attribuer le peu d'épanchements qu'il a observés. C'est sans doute, nous écrit-il, pour cette raison également qu'il a toujours eu de bien meilleurs résultats avec les malades suivis par lui qu'avec ceux qui lui ont été confiés pour intervention.

M. Brissaud : Pense qu'il faut, chaque fois que cela est possible, opérer très précoce-

ment (dans les trois premières semaines).

M. Cantegril : Pense qu'il faut intervenir précocement. Cet opérateur entend par « précocement » dans les deux premiers mois au maximum après la création du pneumothorax. M. Cantegril a même pu intervenir dans quelques cas particulièrement tôt. (Thèse de Zablot, Toulouse.)

M. Despeignes : Pense qu'il ne faut pas intervenir trop précocement si les brides paraissent s'étirer, à moins naturellement d'indication d'urgence, mais cependant précocement plutôt que tardivement.

MM. Dumarest et Germain : Pensent qu'il faut intervenir en général très précocement.

M. Lucien : Pense qu'il ne faut intervenir ni trop précocement, ni trop tardivement.

Précocement : brides plus jeunes qui pourront encore s'étirer. Plèvre plus sensible risquant des réactions liquidiennes ou symphysaires.

Tardivement : risque de trouver des adhérences plus dures et surtout risque d'inertie du moignon pulmonaire après section.

Il est impossible, nous écrit cet auteur, de donner des précisions sur la

date optima, celle-ci étant fonction de l'évolution, d'une nécessité pressante, etc...

M. Peyret : Intervient rarement avant un mois. Après de nombreuses sections à deux et trois semaines, il est revenu au délai minimum de deux mois (en principe).

M. Triboulet : Pense que la date de l'intervention est à discuter suivant les cas. Le délai optimum lui paraissant être situé entre un et cinq mois.

M. Weiller : Est partisan de l'intervention très précoce.

M. Diehl : Intervient en général deux mois après la création du pneumothorax.

Le Roy S. Peters: Pense que l'opération doit être très précoce.

M. Unverricht : Estime qu'une certaine expectative est utile pour que les adhérences s'allongent.

III. — FAUT-IL CHERCHER A AVOIR DES SECTIONS TOUJOURS COMPLÈTES MÊME AU PRIX D'UN CERTAIN RISQUE OPÉRATOIRE?

La réponse à cette question nous est implicitement fournie par les réponses aux questions précédentes. En effet, nous avons déjà donné un argument en faveur des sections complètes, c'est le nombre plus grand d'effica-

cités totales durables chez les malades ayant eu un pneumothorax complet.

Mais les sections complètes impliquent souvent la section de brides épaisses que nous avons reconnu être dangereuse et que nous avons conseillé de restreindre au profit de la chirurgie.

Enfin, la comparaison des résultats éloignés des sections complètes et des sections incomplètes nous a déjà montré que l'avantage des premières, réel certes, était insuffisant pour autoriser à courir sciemment un risque.

Aussi nous permettons-nous de conseiller encore une fois *la prudence*, la répétition des temps opératoires et, devant un risque trop grand, l'abstention au profit des méthodes chirurgicales.

Les sections complètes seront donc réservées :

— aux cas faciles (fils et voiles minces), adhérences insérées loin du médiastin;
— aux cas où toute autre méthode de collapsus étant impossible, le pneumothorax, inefficace, doit être complété;
— enfin, aux cas d'urgence : grande évolutivité des lésions sous le pneumothorax; lésions bilatérales évolutives nécessitant une libération complète du pneumothorax avant d'entreprendre une collapsothérapie du côté opposé.

La plupart des opérateurs (voir ci-dessous) sont à peu près d'accord pour conseiller la prudence :

M. Douady : Est surpris de voir que parmi les sections incomplètes que nous présentons il y ait si peu de réveils évolutifs dans le moignon. Il a gardé l'impres-

sion, d'après les 1.000 interventions qu'il a pratiquées, que les rechutes *in situ* ont été plus fréquentes. Il a gardé d'ailleurs l'impression qu'en dehors du caractère complet ou incomplet de l'intervention, d'autres facteurs interviennent dans le pronostic lointain des malades opérés de sections de brides, ce qui pourrait expliquer les différences notées entre les résultats de notre travail et la loi d'expérience générale que Véran a posée et qui a toujours été vérifiée.

M. A. Meyer : Nous l'avons déjà vu, considère qu'il faut compléter les pneumothorax « dangereux »; il pense que c'est surtout une question d'indication pleuroscopique. Si un gros système peut être complètement libéré, il faut le faire à tout prix. Mais il paraît vain et dangereux d'entamer un système adhérentiel que l'on n'est pas sûr de pouvoir détacher complètement.

M. Arnaud : Estime inutile de prolonger une intervention pour sectionner des adhérences qui manifestement ne s'opposent pas au collapsus des lésions.

M. Brissaud : Pense qu'il faut tâcher d'obtenir le plus souvent possible des libérations pulmonaires totales, même au prix d'un certain risque opératoire.

M. Cantegril : Pense qu'il ne faut pas chercher à obtenir à tout prix des sections complètes, quel que soit le risque couru. La thoracoplastie associée au pneumothorax avec grosses adhérences doit être, dit-il, d'abord discutée.

M. Despeignes : Pense qu'il faut obtenir toujours, si on le peut, une section complète. Si cette section complète comporte un danger, il faut mettre en balance ce danger avec le bénéfice que pourra retirer le malade. Il conseille d'être prudent dans l'ensemble et de penser qu'une thoracoplastie partielle de substitution vaut mieux que des risques trop grands de perforation ou d'hémorragie mortelle.

M. d'Hour : Pense qu'il ne faut pas sectionner les brides trop épaisses quand un autre type de collapsus est possible (thoracoplastie de complément ou de substitution). Pour cet auteur, cette possibilité est un facteur important de décision au cours de la pleuroscopie.

MM. Dumarest et Germain : Pensent qu'il faut respecter les adhérences qui ne semblent pouvoir être sectionnées qu'au prix d'un risque important.

M. Lucien : Pense qu'il faut, autant que possible, obtenir toujours des sections com-

plètes; il peut arriver, écrit cet auteur, qu'une bride donne l'impression d'un isolement parfait et que la section d'une partie antérieure révèle derrière une symphyse ou une remontée du tissu pulmonaire jusqu'au voisinage de l'insertion. Dans ce cas, force est bien de s'arrêter, mais ce sont des cas qui exposent à des accidents tels que déchirements des brides et perforations.

M. Peyret : Pense qu'on ne doit faire courir sciemment aucun risque au malade. Le risque couru n'ayant souvent pas de contrepartie; il vaut mieux, estime cet auteur, s'arrêter, quitte à reprendre un peu plus tard.

M. Triboulet : Ne croit pas qu'il y ait lieu de chercher à avoir des sections toujours complètes, au contraire. Il croit en effet que des sections qui durent trop longtemps sont mauvaises, car le malade et l'opérateur s'énervent. Cet auteur pense, d'autre part, qu'après un premier temps on peut voir s'étirer ce qui reste d'adhérences dans des conditions très heureuses, en particulier dans le cas d'un pilier très épais.

M. Triboulet est enfin persuadé que cette manière de procéder ne fait pas risquer de perforation, puisqu'il n'en a jamais observé dans ces conditions.

M. Weiller : Pense qu'il faut chercher à avoir autant que possible des sections complètes, même au prix d'un certain risque.

M. Diehl : Préfère, dans les cas où la section paraît trop dangereuse, la remplacer par la thoracoplastie.

OBSERVATIONS

Observation N° 1. Due à l'obligeance de MM. Tobe et Degeorges, à Passy.

Sujet Am... Mariette, 32 ans, sans profession.

Etat lésionnel avant le pneumothorax

Description des lésions : Tuberculose ulcéreuse des 3/4 supérieurs du poumon gauche avec cavernes multiples sous-claviculaires et juxta-hilaires.

Etat général

Aspect : Médiocre.
Température : 38°.
B. K. : +.

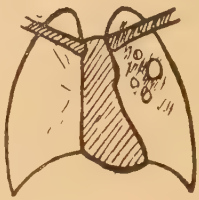

Création du pneumothorax et période pré-opératoire

Etat local : Bon décollement, mais brides apicales multiples, léger épanchement.

Etat général : B. K. +.

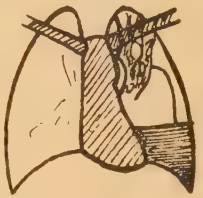

Intervention

Date : Trois mois après la création du pneumothorax.

Protocole opératoire : Opérateur : Dr Douady.

Premier temps. — Lobe supérieur très altéré et retenu par 5 ou 6 rubans et voiles fins qui sont coupés sans difficultés, et par une petite plaque d'adhérences qui est désinsérée après coagulation. Il reste une membrane apicale en rapport avec la partie la plus caséeuse du poumon. Si cette section n'est pas suffisante, la membrane apicale pourrait s'étirer et être coupée ultérieurement.

Deuxième temps. — Allongement très modéré, enrichissement en fibrine et doublage par un petit pilier accessoire. Section totale après coagulation.

Ponction avant l'intervention de la presque totalité de l'épanchement (1 litre).

Suites opératoires et complications	Normales aux deux temps. 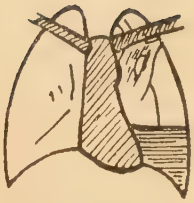 Aspect radiologique après le 1er temps
Suites éloignées et résultats	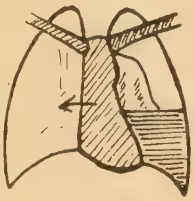 **Evolution ultérieure :** Amélioration rapide. Départ du sanatorium trois mois après la section. **Résultat éloigné** (4 ans 1/2 après la sortie du sanatorium). **Etat lésionnel :** Pneumothorax abandonné en août 1937. **Etat général :** Bon. Expectoration nulle. B. K. = 0. **Activité :** Reprise d'une vie modérément active sans incident.
Résumé	Très bon résultat maintenu depuis quatre ans après section de nombreuses brides sur lésions importantes du poumon gauche.

Observation N° 2. Due à l'obligeance de MM. Douady et Cohen, à Saint-Hilaire-du-Touvet.

Sujet An... Raymonde, 18 ans, études secondaires.

Etat lésionnel avant le pneumothorax

Description des lésions : Tuberculose bilatérale largement excavée à prédominance gauche.

Etat général

Aspect : Très mauvais.
Température : 39° 7.
B. K. : ++.

Création du pneumothorax et période pré-opératoire

Etat local : Création d'un pneumothorax gauche. Décollement paraissant total sauf en regard de la cavité.

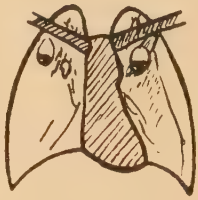

Etat général : Toujours mauvais. Température à 39° après les insufflations. Expectoration toujours abondamment bacillifère.
Avant de créer un second pneumothorax, on préfère libérer le premier.

Intervention

Date : Deux mois et demi après la création du pneumothorax.

Protocole opératoire : Portes d'entrée antérieure et axillaire. Plèvre transparente. Lobe inférieur rose respirant avec une grande amplitude.
Le lobe supérieur est assez altéré et suspendu par :

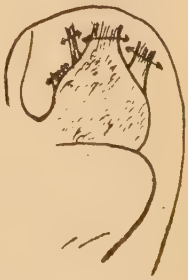

1° Une membrane assez lâche, bien tendue, molle, fibreuse, allant vers l'extrême sommet.

2° Une membrane très comparable à la précédente, plus postérieure et externe.

3° Un ruban bien tendu supéro-interne.

4° Beaucoup plus bas, près de la scissure, une membrane très postérieure, plus courte.

Toutes ces adhérences sont coupées sans incident après une légère coagulation (100 ma.).

Suites opératoires et complications

Dyspnée, exsufflation.

Excellent collapsus, pas de liquide, pas de réaction fébrile.

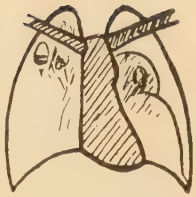

Suites éloignées et résultats

Traitements ultérieurs : Accentuation des lésions droites, et création d'un pneumothorax droit un mois après l'intervention. Adhérence apicale externe sectionnée quatre mois après, aboutissant à l'existence d'un double pneumothorax complet de toutes parts à l'exception d'une adhérence postéro-interne du côté droit qui ne gêne pas.

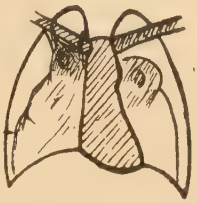

Bon état général malgré un certain amaigrissement.

La malade passe son baccalauréat (2e partie) avec succès deux mois après la seconde intervention.

Amélioration progressive de l'état général malgré un poids toujours déficient.

Persistance à l'examen radiologique d'ombres bilatérales homogènes se nettoyant progressivement.

Une analyse est encore positive 7 mois après la seconde section de brides; les analyses successives sont constamment négatives.

La malade reste encore au Sanatorium des Etudiants pendant 6 mois et sort avec un très bon état général et local pour se rendre en Angleterre.

Résultat éloigné

(un an après la sortie du sanatorium).

Etat général excellent. Insufflations régulières sans incidents. Expectoration négative. La malade va se marier et mener une vie à peu près normale.

Résumé

Section de brides bilatérale ayant donné un collapsus total et efficace. Bon résultat maintenu depuis un an.

Observation N° 3. Due à l'obligeance de M. Foix, à Saint-Hilaire-du-Touvet.

Sujet Ba... Maurice, 47 ans, garçon de café.

Etat lésionnel avant le pneumothorax

Description des lésions : Tuberculose ulcéro-caséeuse du poumon droit avec deux cavernes, l'une sous-claviculaire, l'autre para-hilaire.

Etat général

Aspect : Assez bon.

Température : Normale.

B. K. : +.

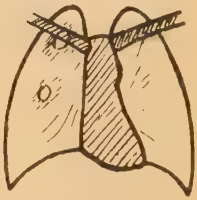

Création du pneumothorax et période pré-opératoire

Etat local : Création d'un pneumothorax droit. Le moignon reste amarré au sommet par une bride. La caverne apicale ne disparaît pas et l'expectoration reste bacillifère. Apparition d'un épanchement atteignant à mi-hauteur de l'hémi-thorax.

Section de brides retardée du fait de l'épanchement.

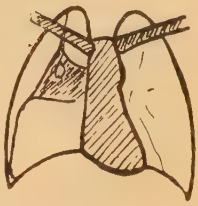

Intervention

Date : Seize mois après la création du pneumothorax.

Protocole opératoire : Opérateur : Dr Douady.

Lobe supérieur rétracté, profondément altéré, relié à la partie interne du dôme pleural par une zone adhérentielle offrant un seul bord libre dans lequel le poumon pénètre certainement. Impossibilité de la sectionner par voie endoscopique.

En cas d'évolution ultérieure, on pourrait pratiquer une désinsertion à ciel ouvert avec contrôle endoscopique pendant l'intervention.

Suites opératoires et complications	S. O. normales. Quatre mois après l'intervention, apparition de liquide qui augmente, plaquant le moignon au médiastin. Persistance d'un bon état général malgré une expectoration abondante et toujours bacillifère.
Suites éloignées et résultats	**Evolution ultérieure :** Le malade quitte le sanatorium un an après l'intervention. Les lésions du sommet gauche ont légèrement régressé, mais l'expectoration est toujours bacillifère. **Résultat éloigné** (2 ans après la sortie du sanatorium). **Etat lésionnel :** Il n'y a plus trace du liquide existant à la sortie du sanatorium. Pneumothorax insufflé régulièrement toutes les semaines (— 6, 350 — 2). **Etat général :** Très bon. Poids 72 kg. Ni toux. Ni expectoration. **Activité :** Travail repris depuis un an sans aucune fatigue.
Résume	Pleuroscopie non suivie de section de brides. Pneumothorax maintenu. Résultat favorable.

Observation N° 4. Due à l'obligeance de M. Foix, à Saint-Hilaire-du-Touvet.

Sujet

Ba... Marcel, 25 ans, tourneur.

Etat lésionnel avant le pneumothorax

Description des lésions : Atteinte diffuse du poumon gauche avec image cavitaire à la base.

Etat général

Aspect : Médiocre.

Température : 38°.

B. K. : +.

Création du pneumothorax et période pré-opératoire

Etat local : Bon décollement mais système adhérentiel axillaire et apical. Caverne encore visible dans la partie moyenne du moignon.

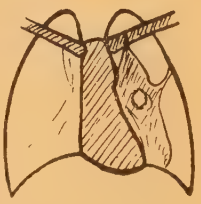

Etat général : Asthénie, amaigrissement, augmentation de l'expectoration.

Intervention

Date : Deux mois après la création du pneumothorax.

Protocole opératoire : Opérateur : Dr Douady.

Portes d'entrée axillaire et antérieure. Poumon d'abord collabé puis reprenant de l'expansion à cause des inspirations violentes. On coupe aisément une adhérence axillaire cordiforme. On distingue ensuite deux autres adhérences, une membraneuse assez courte, bien tendue, tout à fait antérieure; l'autre molle et épaisse contenant du poumon à insertion postéro-interne. On pourrait à la rigueur les couper à la coagulation, mais le malade imprime à son poumon une expansion si forte qu'on ne peut placer le cautère, d'autant plus que la porte d'entrée du cautère est bas située, ce qui oblige à basculer les côtes.

Suites opératoires et complications	Normales. Amélioration considérable du collapsus.
Suites éloignées et résultats	**Evolution ultérieure :** Disparition des bacilles au bout d'un mois. Amaigrissement, mais diminution de l'expectoration. Sort en très bon état quatre mois après la section de brides. 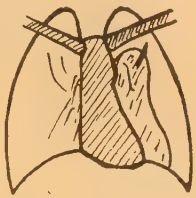 **Résultat éloigné** (2 ans après la section de brides). **Etat lésionnel :** Bon collapsus, mais lame postérieure en voie d'accolement, les anciennes lésions ne sont plus visibles dans le moignon collabé. Insufflations tous les 15 jours (100 cc.). 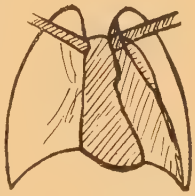 **Etat général :** Bon. Pas d'expectoration. **Activité :** Le malade ne travaille pas encore, mais est à la recherche d'un emploi.
Résume	Bon résultat après section incomplète sur lésions étendues du poumon gauche.

Observation N° 5. Due à l'obligeance de MM. Douady et Cohen, à Saint-Hilaire-du-Touvet.

Sujet Bar... Maurice, 30 ans, étudiant en sciences et en droit.

Etat lésionnel avant le pneumothorax

Description des lésions : Tuberculose ulcéro-fibreuse bilatérale découverte à la suite d'une hémoptysie et prédominant nettement du côté droit où il existe une petite caverne sous-claviculaire.

Aspect : Assez bon.

Température : Normale.

B. K. : +.

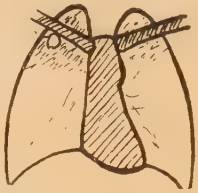

Création du pneumothorax et période pré-opératoire

Etat local : Création d'un pneumothorax droit rendu incomplet par l'existence d'une bride rétro-claviculaire externe assez épaisse.

Etat général : Efficacité du pneumothorax, disparition de la caverne. Expectoration tarie. Analyses constamment négatives. Reprise de poids.

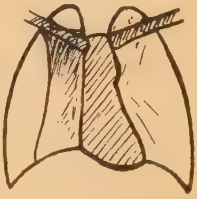

Intervention

Date : Un an après la création du pneumothorax.

Protocole opératoire : Plèvre transparente. Lobe supérieur altéré. Scissure béante. Base parfaitement rose et saine.

Le lobe supérieur est rattaché au versant postéro-interne du dôme par une très large adhérence unique, peu étirée, épaisse d'un doigt environ.

La palpation relève l'existence d'un long tunnel perméable entre l'adhérence et la paroi. On pourrait désinsérer par petits fragments la totalité de cette adhérence avec coagulation préalable. On y renonce en raison du bon état actuel, de l'absence de crachats et du fait qu'une sclérose du sommet semble se constituer en allant vers l'adhérence, aux dépens de la scissure qu'elle fait bâiller.

Suites opératoires et complications	Emphysème sous-cutané très important s'étendant jusqu'aux bourses.
Suites éloignées et résultats	**Evolution ultérieure :** Le malade sort du sanatorium deux mois après l'intervention en bon état général malgré un poids légèrement déficient. L'expectoration est toujours nulle. Les analyses constamment négatives. L'examen radiologique montre la persistance d'une petite zone sombre sous la clavicule droite et du côté gauche un nettoyage presque complet à l'exception de quelques travées inter-cléido-hilaires. 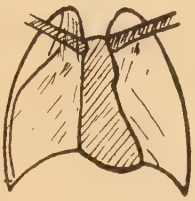 **Résultat éloigné** (un an après la sortie du sanatorium). **Etat lésionnel :** Persistance d'une petite tache paraissant peu homogène au pied de l'adhérence. Pneumothorax insufflé régulièrement tous les 12 jours (— 5, 700 — 1). 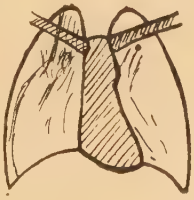 **Etat général :** Excellent. Poids 65 kg. Ni toux, ni expectoration. **Activité :** Reprise d'une activité normale sans incident.
Résumé	Pleuroscopie simple et respect d'une adhérence importante du sommet par crainte de risques opératoires chez un malade porteur d'un pneumothorax déjà efficace. Excellent résultat maintenu depuis un an.

Observation N° 6. Due à l'obligeance de MM. Douady et Cohen, à Saint-Hilaire-du-Touvet.

Sujet Bau... Pierre, 22 ans, étudiant en droit.

Etat lésionnel avant le pneumothorax

Description des lésions : Tuberculose excavée du sommet gauche à début hémoptoïque.

Etat général

Aspect : Médiocre.

Température : 37° 2.

B. K. : + par intermittence.

Autres localisations : Ensemencement du poumon droit après son entrée au Sanatorium des Etudiants.

Création du pneumothorax et période pré-opératoire

Etat local : Création du pneumothorax gauche largement adhérent au sommet par un système complexe.

Etat général : Toujours médiocre. Température 38°2. Analyses alternativement négatives et positives.

On décide de tenter de libérer le pneumothorax gauche avant d'explorer la plèvre droite.

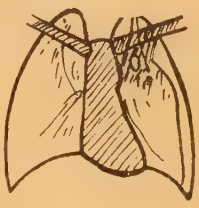

Intervention

Date : Six mois après la création du pneumothorax.

Protocole opératoire : Lobe supérieur bien altéré, violacé, suspendu au sommet du dôme pleural par une bride conique (poumon assez avancé dans l'adhérence), et un étroit ruban. Ces adhérences sont copées sans difficulté, au galvanique.

Il existe en outre un voile appliqué contre le médiastin que l'on respecte. Collapsus immédiat.

Il existe une adhérence tendue en pont au-dessus de la scissure.

Suites opératoires et complications

Léger épanchement affleurant la coupole.

Dyspnée et nécessité de décompression.

Le lobe supérieur reste suspendu en dedans par la bride médiastinale allongée.

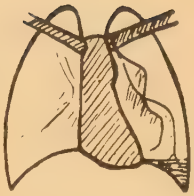

Suites éloignées et résultats

Evolution ultérieure : Le malade sort du Sanatorium des Etudiants 7 mois après sa section de brides en excellent état général et local pour reprendre ses études. Quatre mois après sa sortie du sanatorium, évolution du côté droit sans fièvre, mais avec réapparition des bacilles. Tentative infructueuse de pneumothorax, puis phrénicectomie droite. Efficacité restreinte, mais disparition provisoire des bacilles.

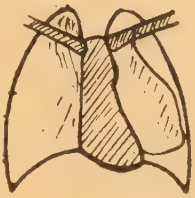

Un an après, un cliché montre l'existence d'une excavation nette du sommet droit. Le malade suit un régime végétarien.

Reprise progressive des forces et du poids. Un an après, nouvelle hémoptysie. L'examen radiologique montre l'existence de deux cavernes du côté droit.

On pense alors à pratiquer un pneumothorax extra-pleural, mais ce traitement est rejeté devant l'intensité des lésions bilatérales, révélées par des clichés tomographiques.

Troisième hémoptysie quatre mois après la précédente. L'état général décline progressivement, et neuf mois après, un cliché radiographique montre une infiltration micro-nodulaire étendue des deux champs pulmonaires. Les cavités préexistantes ont augmenté de volume.

Le malade est à nouveau admis au Sanatorium des Etudiants où il n'a d'autre traitement que la simple cure de repos.

Résumé

Evolution contro-latérale après section de brides incomplète. Résultat médiocre.

Observation N° 7. Due à l'obligeance de MM. Tobe et Degeorges, à Passy.

Sujet Beau... Renée, 15 ans, sans profession.

Etat lésionnel avant le pneumothorax

Description des lésions : Lésions bilatérales symétriques à type de lobite supérieure largement excavées.

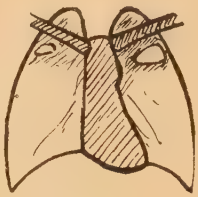

Etat général

Aspect : Très mauvais.
Température : 37° 5.
B. K. : +.
Traitement par les sels d'or (2 gr. 005 sans résultat appréciable).

Création du pneumothorax et période pré-opératoire

Etat local : Tentative infructueuse de pneumothorax droit. Création d'un pneumothorax gauche. Pneumothorax peu satisfaisant : la cavité est retenue à la paroi. La base exclusivement comprimée.

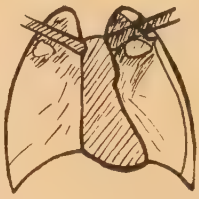

Etat général : Toujours médiocre. Expectoration bacillifère.
On reprend le traitement par la crisalbine.

Intervention

Date : Quatre mois après la création du pneumothorax.

Protocole opératoire : Opérateur : Dr Douady.
Portes d'entrée antérieures : adhérences vélamenteuses en forme de faux, dont la concavité semble tournée en avant et qui sont suivies par des plaques adhérentielles postérieures, car le palpateur ne peut se glisser derrière.
Section de ces trois faux (1, 2, 3). Après section, les bords s'écartent.
Section d'un fil accessoire (4).
Poumon violacé avec taches noirâtres paraissant anthracosiques. A la partie antérieure et interne, les voiles se continuent avec les adhérences dont l'une (5) croise en X une artère (6) dont le calibre est environ le triple de celui du palpateur et qui est accompagnée à quelque distance par un cordon blanc (7) long et d'épaisseur uniforme qui descend plus bas sur le péricarde (8). Il s'agit probablement du nerf phrénique et l'artère doit être la mammaire interne.

Suites opératoires et complications	Aucune réaction. Pas d'emphysème sous-cutané. Un cliché pris cinq jours après l'intervention montre une réduction des deux cavités. La cavité droite s'agrandit et l'on pratique sans succès deux nouvelles tentatives de pneumothorax droit. Six mois après l'intervention, devant l'accentuation bilatérale des lésions, on abandonne le pneumothorax gauche qui semble devenir dangereux (essoufflement, fatigue et douleurs thoraciques). La malade retourne dans sa famille en très mauvais état général et local.
Suites éloignées et résultats	Décès deux ans après.
Résumé	Section de brides très partielle pratiquée chez une malade atteinte de lésions bilatérales importantes et très évolutives. Résultat technique et clinique nul. Décès trois ans après.

Observation N° 8. Due à l'obligeance de MM. Douady et Cohen, à Saint-Hilaire-du-Touvet.

Sujet Bék... Alfred, 16 ans, études secondaires.

Etat lésionnel avant le pneumothorax

Description des lésions : A droite : infiltration nodulaire de la 1/2 supérieure du poumon avec image cavitaire nette sous la clavicule.

A gauche : condensations inter-cleïdo-hilaires homogènes.

Etat général

Aspect : Médiocre.
Poids : 58 kg 500.
Température : Normale.
B. K. : + par intermittence.

Création du pneumothorax et période pré-opératoire

Etat local : Création d'un pneumothorax droit. Décollement incomplet : brides sous-claviculaires externes et apicales internes. Cavité nettement visible au pied des adhérences axillaires.

Etat général : Expectoration très diminuée. Analyses négatives, mais devant la persistance d'une caverne nette, on décide d'intervenir pour tenter de sectionner les adhérences.

Intervention

Date : Six mois après la création du pneumothorax.

Protocole opératoire :

Premier temps. — Plèvre bien transparente. Il existe plusieurs groupes d'adhérences apicales. On tombe d'abord sur un système creux; on en détruit successivement toutes les parois. On dégage alors deux adhérences axillaires dont l'insertion est très voisine du point de pénétration latéral du cautère. Elles sont néanmoins coupées sans difficulté. Destruction de quelques éléments accessoires.

On respecte deux larges membranes, internes et antérieures, à l'endroit où la plèvre se réfléchit sur le médiastin antérieur.

Deuxième temps. — Six mois après le premier temps.

Mêmes portes d'entrée. Les adhérences étirées, battantes, se présentent sous forme de trois ou quatre voiles fibreux qui sont coupés sans difficulté.

Le poumon est altéré à la base des adhérences. La base, par contre, paraît saine. Après section, le poumon s'affaisse et n'est plus rattaché que par une petite zone d'adhérences médiastinales située environ à 10 cm. du hile.

N.-B. — Les deux portes d'entrée ont tendance à saigner, ce qui donnerait à penser que l'hémo-thorax précédent était probablement dû au saignement des portes d'entrée.

Suites opératoires et complications éloignées

Premier temps. — Hémothorax important. Une ponction évacue le liquide (sang presque pur incoagulable); la température tombe et la plèvre reste asséchée. Malgré l'amélioration du collapsus, une petite caverne reste visible dans le moignon et une analyse pratiquée trois mois après l'intervention est encore positive, ce qui conduit à pratiquer la deuxième pleuroscopie.

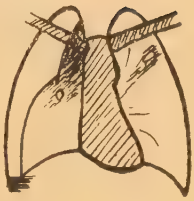

Deuxième temps. — Collapsus à peu près complet, atélectasie pulmonaire passagère. L'image circulaire du moignon diminue mais persiste. Le malade maigrit. Cinq mois après la seconde intervention, élévation thermique, accentuation des condensations du côté gauche et apparition dans la région axillaire d'une petite image cavitaire.

et résultats Suites éloignées

Traitements ultérieurs : Création d'un pneumothorax gauche sept mois après la deuxième section de brides. Décollement incomplet, le poumon restant accroché par des adhérences apicales assez étendues.

Après plusieurs analyses négatives, on trouve encore des bacilles cinq mois après la création du pneumothorax, puis toutes les analyses successives sont négatives.

Eclaircissement total des ombres pulmonaires sans toutefois disparition complète. Apparition d'une petite quantité de liquide dans les deux pneumothorax un mois et demi après la création du pneumothorax gauche, mais ces épanchements ne dépassent pas la coupole. Le poids augmente progressivement et l'équilibre général s'améliore.

Le malade quitte le Sanatorium des Etudiants cinq mois après la création du second pneumothorax. L'état général est bon. Température normale. Poids 57 kg 500. Expectoration minime et non bacillifère. L'examen radiologique montre cependant encore la persistance d'une petite image cavitaire près du hile droit.

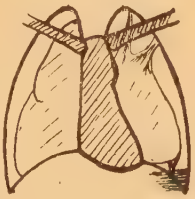

Six mois après la sortie du sanatorium, une lettre nous apprend que le malade est en parfait état : reprise de poids de 8 kg. (65 kg. 500). Insufflations régulières des deux pneumothorax tous les 12 jours. Expectoration nulle (B. K. $=0$).

Une heure de travail par jour sans fatigue.

Résumé

Efficacité tardive obtenue après une section d'adhérences en deux temps et un double pneumothorax.

Observation N° 9. Due à l'obligeance de MM. Pavie et Villard, à Hauteville.

Sujet Bel... Olga, 27 ans, religieuse.

Etat lésionnel avant le pneumothorax

Description des lésions : Lésions ulcéreuses du sommet gauche à évolution rapide révélées par une hémoptysie.

Etat général

Aspect : Médiocre.
Température : Subnormale.
B. K. : +.

Création du pneumothorax et période pré-opératoire

Etat local : Pneumothorax gauche efficace malgré une adhérence latérale gauche.

Etat général : Stabilisation. Disparition des bacilles dans l'expectoration.

Neuf mois après la création du pneumothorax, bilatéralisation. Etat général précaire. Toux et expectoration bacillifère.

Création d'un pneumothorax droit (un an après le premier).

Caverne superficielle sous-tendue par une adhérence.

L'expectoration est néanmoins tarie. La température est normale, sauf aux périodes menstruelles.

Bon état général.

Deux mois après la création de ce second pneumothorax, l'expectoration réapparaît bientôt à nouveau bacillifère. La température s'élève. On décide une section de brides du côté droit.

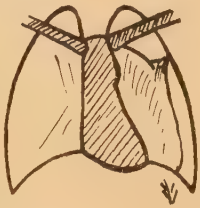

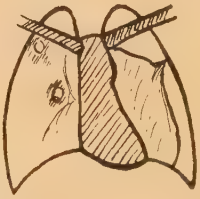

Intervention

Date : Six mois après la création du pneumothorax droit.

Protocole opératoire : Opérateur : Dr Rougy.

Premier temps. — Section de deux brides axillaires dont une antérieure vélamenteuse.

Affaissement presque complet du sommet.

Deuxième temps : opérateur, Dr Douady. — Poumon assez rigide. Plèvre viscérale rougeâtre, opaque dans son ensemble. Sommet rattaché au versant postéro-interne du dôme pleural par une adhérence en plaque limitée en dehors par une ligne arquée, en dedans par une ligne courbe très concave. Dans cette concavité, on note une petite plage à contour ovalaire net et d'aspect brillant à la toux, traduisant soit une dehiscence dans l'accolement du pneumothorax; soit une perforation absolument latente du parenchyme. Pour vérifier cette dernière hypothèse, on arrose cette zone de bleu de Méthylène. Il ne se produit ni toux, ni crachat teinté.

Suites opératoires et complications

Premier temps. — La température reste subfébrile, l'expectoration bacillifère, la caverne toujours béante dans le moignon.

La malade reçoit plusieurs injections intrapleurales de sels d'or et de sérum physiologique hypertonique sans aucune modification de l'état général et local. On décide alors une seconde pleuroscopie, pour tenter de libérer complètement le poumon.

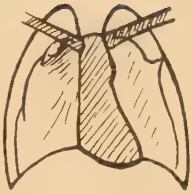

Deuxième temps. — La température oscille entre 37° et 38° 2. L'expectoration est abondante et bacillifère. La malade maigrit, l'état général décline progressivement.

Un mois après la seconde pleuroscopie, symphyse rapide du pneumothorax droit ne laissant qu'une petite poche du sommet dans laquelle apparaît du liquide contenant des polynucléaires abondants et de nombreux B. K. Température à 40°. Etat général très mauvais. Une injection intra-pleurale de bleu de Méthylène amène une expectoration teintée de bleu. Deux mois après la seconde pleuroscopie, on pratique une pleurotomie qui n'amène aucune amélioration.

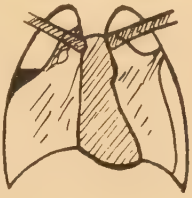

Suites éloignées et résultats

Dans les jours qui suivent, envahissement massif du poumon gauche et mort dans un syndrome d'asphyxie.

Résumé

Bilatéralisation à la suite d'un pneumothorax gauche incomplet. Deux pleuroscopies successives sont impuissantes à libérer complètement le poumon droit. Evolution inexorable des lésions. Perforation. Nouvelle atteinte massive du côté gauche et mort.

Observation N° 10. Due à l'obligeance de MM. Kanony et Babou, à Passy.

Sujet Agu... Jean, 17 ans, études secondaires.

Etat lésionnel avant le pneumothorax

Description des lésions : Tuberculose largement excavée du sommet droit dont le début semble remonter à trois mois environ.

Etat général

Aspect : Médiocre.
Poids : Amaigrissement de 5 kg.
Température : 39°, 40°.
B. K. : ++.

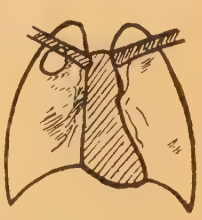

Création du pneumothorax et période pré-opératoire

Etat local : Création d'un pneumothorax droit à l'hôpital Cochin. Ce pneumothorax est largement adhérent au sommet. La caverne est toujours largement béante.

Etat général : Diminution de la toux et de l'expectoration; meilleur appétit, mais les crachats contiennent toujours des bacilles.

Intervention

Date : Deux mois après la création du pneumothorax.

Protocole opératoire : Opérateur : Dr Douady.

Section complète d'un large système apical. Bon affaissement immédiat.

Suites opératoires et complications

Léger emphysème sous-cutané. Pas de liquide.

Un mois après l'intervention, syndrome de perforation pulmonaire. Les insufflations sont suspendues et deux mois plus tard le malade est de nouveau en très bon état. La cavité diminue progressivement. Dans le courant de l'année suivante, apparition d'un liquide purulent et ponction de 400 cc.

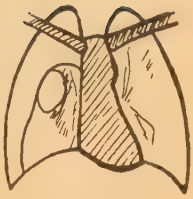

Suites éloignées et résultats

Evolution ultérieure : Le malade quitte le sanatorium un an après l'intervention en bon état général et local.

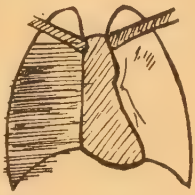

Incidents survenus longtemps après l'intervention : Le malade, qui n'avait pas été ponctionné depuis quatre ans et avait repris une certaine activité, a été de nouveau ponctionné à huit reprises en l'espace de trois mois, par suite de la reproduction de plus en plus rapide du liquide.

Résultat éloigné

(4 ans après la sortie du sanatorium).

Etat lésionnel : Persistance d'une petite quantité de liquide dans le pneumothorax droit.

Apparition de taches sous-claviculaires gauches en voie d'excavation.

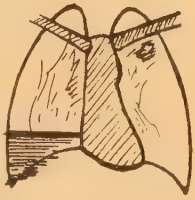

Etat général : Très mauvais.

Le malade doit retourner très prochainement au sanatorium.

Résumé

Section de brides complète suivie d'inertie pulmonaire.

Un mois après l'intervention, perforation qui semble entraîner une amélioration paradoxale des lésions locales.

Quatre ans plus tard, évolution controlatérale paraissant très évolutive.

Etat précaire.

Observation N° 11. Due à l'obligeance de MM. Douady et Cohen, à Saint-Hilaire-du-Touvet.

Sujet

Bil... Pas... (sexe masculin), 20 ans, externe des Hôpitaux de Paris.

Etat lésionnel avant le pneumothorax

Description des lésions : Tuberculose ulcéreuse de la moitié supérieure du poumon gauche avec caverne sous-claviculaire.

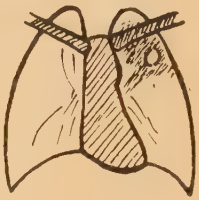

Etat général

Aspect : Assez bon.
Température : Normale.
B. K. : + par intermittence.

Création du pneumothorax et période pré-opératoire

Etat local : Création d'un pneumothorax gauche. Bon décollement mais le poumon reste suspendu par un système d'adhérences apicales internes.

Etat général : Meilleur. Expectoration négative.

Intervention

Date : Cinq mois après la création du pneumothorax.

Protocole opératoire : Plèvre transparente bien vascularisée.

Le lobe supérieur est suspendu par un système de brides dont la plus externe est d'abord sectionnée : c'est une bandelette assez mince, vélamenteuse, à demi enroulée sur elle-même, dans laquelle le poumon s'enfonce assez profondément.

On coupe deux membranes plus internes et enfin une dernière située en arrière du médiastin. Pour celle-ci, on doit faire basculer le malade en avant. On arrive alors à l'accrocher et à la couper à distance de la paroi médiastinale.

Collapsus immédiat et total.

Suites opératoires et complications	Atélectasie totale. Faible quantité de liquide dans le sinus. Dextrocardie assez marquée. Eclaircissement progressif du lobe supérieur qui est parfaitement homogène.
Suites éloignées et résultats	**Evolution ultérieure :** Le malade sort du sanatorium en bon état général et local pour aller occuper une place d'interne dans un sanatorium public. **Résultat éloigné** (2 ans après la section de brides). **Etat lésionnel :** Le poumon gauche ne présente plus à la radiographie qu'une petite tache triangulaire homogène. **Etat général :** Excellent (reprise de poids de 6 kg. depuis la sortie du sanatorium). Expectoration nulle. B. K. = 0. **Activité :** Le malade va reprendre un service d'externe dans les hôpitaux de Paris.
Résume	Excellent résultat maintenu depuis deux ans après une section de brides complète sur un pneumothorax déjà efficace.

Observation N° 12. Due à l'obligeance de MM. Douady et Cohen, à Saint-Hilaire-du-Touvet.

Sujet

Bi... (sexe masculin), 23 ans, étudiant en droit.

Etat lésionnel avant le pneumothorax

Description des lésions : Tuberculose fibro-caséeuse bilatérale à prédominance droite ayant débuté brusquement par une hémoptysie.

Etat général

Aspect : Assez bon.
Température : 37° 4.
B. K. : +.

Création du pneumothorax et période pré-opératoire

Etat local : Création d'un pneumothorax droit bridé par un système adhérentiel apical. Une goutte de liquide dans le cul-de-sac.

Etat général : Meilleur. Température normale. Diminution de l'expectoration, mais persistance des bacilles.

Intervention

Date : Six mois après la création du pneumothorax.

Protocole opératoire : Plèvre très transparente paraissant bien vascularisée. Le poumon, déjà assez réduit de volume, laisse voir le médiastin (veine cave supérieure, phrénique, et plus haut un tronc veineux, peut-être la veine azygos).

Le sommet est électivement altéré; il est suspendu par trois brides, toutes apicales internes, bien étirées, molles, paraissant fibreuses. La plus externe est doublée d'un fil accessoire, la bride moyenne contient du poumon sur une assez grande étendue. La bride interne laisse échapper quelques gouttes de sang. (On coagule son moignon pariétal.) Chute du moignon; collapsus complet.

Suites opératoires et complications

Liquide à la coupole. Bon collapsus.

Pas d'atélectasie. Aucune réaction fébrile.

Nettoyage progressif du moignon et disparition des condensations du sommet gauche.

L'expectoration est devenue négative deux mois après l'intervention.

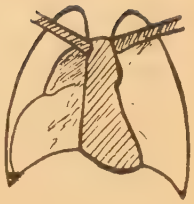

Suites éloignées et résultats

Evolution ultérieure : Le malade quitte le Sanatorium des Etudiants en excellent état général et local pour occuper un emploi de secrétaire de mairie.

Résultat éloigné

(2 ans après la section de brides).

Etat lésionnel : Persistance d'une petite ombre homogène dans la partie moyenne du moignon, une goutte de liquide dans le sinus. Insufflations régulières tous les dix jours (— 6, 500 — 3).

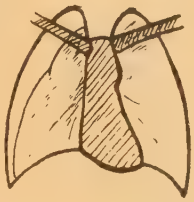

Etat général : Excellent. Poids 61 kg. Température normale. Analyses constamment négatives.

Activité : Travaille comme secrétaire médical dans un sanatorium (cure de silence journalière de 13 à 15 heures) sans aucune fatigue.

Résume

Excellent résultat maintenu depuis deux ans à la suite d'une section de brides complète.

Observation N° 13. Due à l'obligeance de MM. Tobe et Degeorges, à Passy.

Sujet

Bl... Germaine, 26 ans, sans profession.

Etat lésionnel avant le pneumothorax

Description des lésions : Tuberculose bilatérale à poussée hémoptoïque, prédominante à gauche où il existe plusieurs images cavitaires.

Etat général

Aspect : Médiocre.
Température : 38°.
B. K. : +.

Création du pneumothorax et période pré-opératoire

Etat local : Création d'un pneumothorax gauche retenu par de nombreuses adhérences courtes du sommet, qui sous-tendent trois cavités nettement visibles.

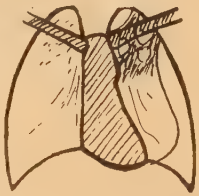

Etat général : Pneumothorax peu efficace. Fièvre tenace. Fatigue. Expectoration bacillifère. Nécessité d'intervenir d'urgence pour tâcher de compléter le pneumothorax.

Intervention

Date : Quatre mois après la création du pneumothorax.

Protocole opératoire : Opérateur : Dr Douady.

Portes d'entrée antérieure et axillaire.

Nombreux voiles et membranes presque tous axillaires et postérieurs. Section de deux voiles apicaux. On respecte de nombreuses adhérences falciformes, latérales et postérieures dont il est impossible de faire le tour et aboutissant probablement à une zone de symphyse postérieure étendue. Poumon très altéré. Plèvre peu inflammatoire.

Suites opératoires et complications	Pas d'emphysème. Pas de pleurésie, mais la température reste subfébrile et l'expectoration bacillifère. Les condensations du côté droit s'accentuent progressivement.
Suites éloignées et résultats	**Traitements ultérieurs :** On espace les insufflations du côté gauche et on institue un traitement aurique. Cinq mois après la section de brides, on cesse les injections de sels d'or devant l'existence de troubles digestifs. On abandonne le pneumothorax et on pratique une phrénicectomie gauche. Peu après cette phrénicectomie, apparition d'une pleurésie gauche. Mauvais état général. Trois mois après, signes de tuberculose intestinale et mort. 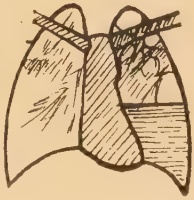
Résumé	Section de brides incomplète sur des lésions très importantes et hautement évolutives. Inefficacité; bilatéralisation; tuberculose intestinale et mort.

Observation	N° 14. Due à l'obligeance de M. Foix, à Saint-Hilaire-du-Touvet.
Sujet	Boe... Jean, 30 ans.
Etat lésionnel avant le pneumothorax	**Description des lésions :** Tuberculose largement excavée du lobe supérieur droit. Quelques condensations discrètes sous-claviculaires. **Etat général** **Aspect :** Médiocre. **Poids :** Amaigrissement de 2 kg. **Température :** 38°. **B. K. :** ++. Traitement aurique : crisalbine (2 gr. 50) arrêtée à la suite d'une conjonctivite aurique.
Création du pneumothorax et période pré-opératoire	**Etat local :** Création d'un pneumothorax droit bridé par de nombreuses adhérences axillaires et apicales internes. **Etat général :** Meilleur. Température normale. Diminution de l'expectoration. Trois mois après la création du pneumothorax, apparition d'un épanchement : température 38° 5. Expectoration plus abondante.
Intervention	**Date :** Trois mois et demi après la création du pneumothorax. **Protocole opératoire :** Opérateur : Dr Douady. Portes d'entrée axillaire et antérieure. Il existe des membranes reliant le sommet à la partie interne du dôme pleural et des bandelettes membraneuses d'insertion axillaire. La partie apicale est respectée à cause de la proximité du tissu pulmonaire très caséeux et de l'impossibilité de passer le palpateur derrière ces membranes sans le mettre au contact du médiastin. Section facile des membranes axillaires. On interviendrait en cas d'évolution ultérieure. On nettoie l'adhérence en coupant quelques fils accessoires.

Suites opératoires et complications	Amélioration du collapsus. Diminution de l'expectoration, mais évolution contro-latérale et aggravation rapide de l'état général. 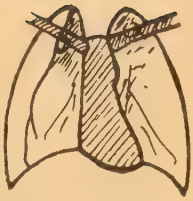
Suites éloignées et résultats	**Evolution ultérieure :** Le malade quitte le sanatorium un mois après l'opération en très mauvais état. Décès deux mois et demi après sa sortie du sanatorium.
Résumé	Evolution contro-latérale fatale à la suite d'une section d'adhérences incomplète sur des lésions importantes du côté droit.

Observation N° 15. Due à l'obligeance de MM. Tobe et Degeorges, à Passy.

Sujet Boi... Maurice, 51 ans, métallurgiste.

Etat lésionnel avant le pneumothorax

Description des lésions : Tuberculose largement excavée du sommet droit survenue trois ans après une pleurésie de la base droite.

Etat général

Aspect : Bon.
Température : Normale.
B. K. : +.

Création du pneumothorax et période pré-opératoire

Etat local : Création d'un pneumothorax droit. Le poumon est bien décollé, sauf au niveau de la cavité qui paraît adhérer en bloc. Un mois après la création du pneumothorax, poussée pneumonique importante au-dessous de la cavité.

Etat général : Mauvais. Température 39°. On décide une pleuroscopie d'urgence.

Intervention

Date : Un mois après la création du pneumothorax.

Protocole opératoire : Opérateur : Dr Douady.

Le sommet est rattaché à la paroi par une membrane large et modérément épaisse, qui la coiffe comme une crête de coq. Cette membrane, qui est plutôt antérieure, est coagulée et coupée. A son extrémité postérieure, elle se continue par une zone postérieure d'adhérences en plaque qui est respectée.

Le sommet, libéré, s'écarte notablement du dôme pleural. Le poumon paraît très altéré, la partie saine sous-jacente reprenant de l'expansion à chaque mouvement inspiratoire, remplit la cavité du pneumothorax et gêne la pleuroscopie.

Deuxième temps. — Deux ans et demi après le premier temps.

Gros pilier recouvert de fibrine. Liquide louche.

Intervention longue et douloureuse.

Collapsus total.

1er temps

2e temps

Suites opératoires et complications	*Premier temps.* — Fort emphysème sous-cutané. Amélioration des signes fonctionnels : expectoration moins abondante et moins purulente, non bacillifère, mais l'état local semble à peine amélioré un mois après l'intervention. Par la suite, amélioration rapide; la caverne n'est plus visible deux mois et demi après l'intervention. Trois mois après l'intervention, ouverture d'un volumineux abcès péri-anal. *Deuxième temps.* — S. O. normales.
Suites éloignées et résultats	**Evolution ultérieure :** Le malade quitte le sanatorium cinq mois après l'intervention avec un très bon état général, fonctionnel et pulmonaire pour reprendre une vie de transition. Six mois après la sortie du sanatorium, poussée de liquide, traitée par le calcium et le régime déchloruré. Deux ans après la sortie du sanatorium, évolution du côté gauche : lésions sus-claviculaires. Expectoration bacillifère. Deuxième intervention du côté droit qui libère complètement le poumon. Six mois après, abandon du pneumothorax droit datant de trois ans et création d'un pneumothorax gauche. L'expectoration ne contient plus de bacilles un an après la création de ce second pneumothorax. Mais un mois après, perforation spontanée du poumon gauche nécessitant pendant plusieurs jours une exsufflation continue, puis un abandon du pneumothorax gauche. Depuis cette date (plus d'un an), douze analyses ont été négatives après homogénéisation. L'état général est bon. Il persiste à droite un épanchement ponctionné de temps en temps et une importante pachypleurite, empêchant d'apprécier l'état pulmonaire sous-jacent. *A gauche :* petit nodule calcifié de l'extrême sommet. Activité ralentie sans incident.
Résumé	1° Section de brides incomplète pratiquée sur un pneumothorax droit et ayant donné un bon résultat maintenu pendant deux ans. 2° Au bout de ce temps-là, évolution bilatérale pour laquelle on pratique : *a)* une section de brides du côté droit qui entraîne un collapsus total, et *b)* un pneumothorax gauche. 3° Perforation spontanée du poumon gauche obligeant à abandonner le pneumothorax. 4° Excellent état général et local datant de plus d'un an.

Observation

Sujet

N° 16. Due à l'obligeance de M. Foix, à Saint-Hilaire-du-Touvet.

Bo... (sexe masculin), 28 ans, plombier-zingueur.

Etat lésionnel avant le pneumothorax

Description des lésions : Tuberculose bilatérale largement excavée.

Etat général

Aspect : Médiocre.

Poids : Amaigrissement récent de 8 kg.

Température : 38° 6.

B. K. : ++.

Autres localisations : Laryngite tuberculeuse.

Création du pneumothorax et période pré-opératoire

Etat local : Pneumothorax largement bridé par une adhérence axillaire.

Etat général : Température 37° 5. Expectoration abondamment bacillifère. Evolution du côté droit.

On envisage la possibilité d'une collapsothérapie double, mais on décide de pratiquer auparavant une section de brides gauche.

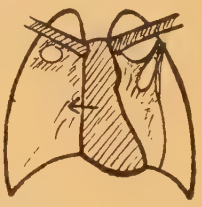

Intervention

Date : Trois mois et demi après la création du pneumothorax.

Protocole opératoire : Opérateur : Dr Douady.

Premier temps. — Il existe deux systèmes de brides vélamenteuses, à insertion antérieure, bien limitées, très probablement fibrineuses et susceptibles d'être coupées utilement. Malheureusement, aucune des portes d'entrée déjà pratiquées (au nombre de 4) ne permet d'aborder la bride antérieure sous un angle convenable, les portes d'entrée antérieures étant au contact même de la bride, les portes d'entrée latérales amenant une bascule des côtes très péniblement ressentie par l'opéré.

On doit se contenter pour cette fois de la section de quelques fibres accessoires.

Deuxième temps. — Deux mois après le premier temps.

Portes d'entrée antérieures, toutes deux, pour le pleuroscope et le cautère. Très grande difficulté pour la visibilité. Le lobe supérieur assez altéré est effilé en pointe et se continue par transition insensible avec une membrane assez plate dont l'insertion pariétale s'étale en un éventail fibreux.

Il est impossible de couper cette membrane au ras de la paroi et on pratique une section transversale dans l'éventail fibreux.

Après l'intervention, l'adhérence se présente comme coniforme. Section d'un fil accessoire.

La plèvre est assez propre, les côtes et muscles intercostaux bien visibles.

Suture au catgut des intercostaux.

Le sujet est très maigre et tousse beaucoup.

Suites opératoires et complications

Bon collapsus. Liquide à la coupole.
Persistance d'une image cavitaire importante sous la clavicule droite.

Suites éloignées et résultats

Evolution ultérieure : Un mois après la section de bride, alcoolisation du phrénique droit inefficace : extension apparente de l'image cavitaire.

Evolution continue du côté droit.

Le diaphragme a repris ses mouvements normaux et on pratique huit mois après une nouvelle alcoolisation du phrénique droit aussi inefficace que la première.

Le malade sort du sanatorium non amélioré un an après sa section de brides.

Décès cinq mois après.

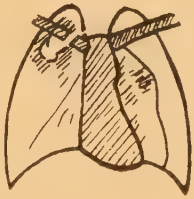

Résumé

Section de brides efficace du côté gauche, mais évolution contro-latérale importante que deux alcoolisations sont impuissantes à enrayer, et décès.

Observation	N° 17. Due à l'obligeance de M. Angirany, à Hauteville.
Sujet	Bou... (sexe féminin), 27 ans, sans profession.
Etat lésionnel avant le pneumothorax	**Description des lésions:** Poussée pneumonique de la moitié supérieure du poumon gauche après appendicectomie. **Etat général** **Aspect :** Médiocre. **B. K. :** +.
Création du pneumothorax et période pré-opératoire	**Etat local:** Pneumothorax partiel, le poumon étant suspendu par des brides apicales. Une goutte de liquide dans le cul-de-sac. **Etat général :** Température normale. B. K. 0. **Remarque :** Création du pneumothorax 18 mois avant l'entrée au Sanatorium Regina (Hauteville).
Intervention	**Date :** Deux ans après la création du pneumothorax. **Protocole opératoire :** Opérateur : Dr Douady. Sommet aplati et réduit à un petit volume, suspendu par une membrane molle dans laquelle le poumon s'enfonce profondément et qui s'insère à peu près contre le médiastin. Section d'un fil accessoire et petite section partielle entamant la membrane dans sa partie extra-pulmonaire, après coagulation.

Suites opératoires et complications	Le lendemain, poussée fébrile à 38° 5 en rapport avec un léger épanchement. Chute en lysis les jours suivants et retour à la normale en neuf jours.
Suites éloignées et résultats	**Evolution ultérieure :** Disparition du liquide en un mois. Troubles digestifs. Pneumothorax incomplet mais efficace. **Incidents survenus longtemps après l'intervention :** Deux ans après la sortie du sanatorium, bilatéralisation se traduisant par l'existence de râles crépitants sous la clavicule droite, une expectoration bacillifère et à l'examen radiologique une ombre homogène sous-claviculaire. La malade est hospitalisée au sanatorium de Seyssuel (Isère).
Résumé	Bilatéralisation survenue deux ans après une section de brides très partielle chez une malade présentant des lésions pneumoniques massives du poumon gauche.

Observation N° 18. Due à l'obligeance de MM. Douady et Cohen, à Saint-Hilaire-du-Touvet.

Sujet Br... (sexe masculin), 24 ans, ancien élève de l'Ecole Polytechnique.

Etat lésionnel avant le pneumothorax

Description des lésions : Lobite supérieure droite excavée secondaire à une hémoptysie.

Etat général

Aspect : Médiocre.
Température : 39°.
B. K. : +.

Création du pneumothorax et période pré-opératoire

Etat local : Création d'un pneumothorax droit incomplet, le poumon étant retenu par une large adhérence axillaire. Liquide affleurant la coupole.

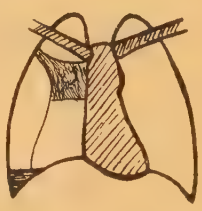

Etat général : Meilleur. Température normale. L'expectoration ne contient plus de bacilles deux mois après la création du pneumothorax.

Remarque : Traitement aurique : crisalbine (2 gr. 30), abandonn à la suite d'accidents d'intolérance.

Intervention

Date : Trois mois et demi après la création du pneumothorax.

Protocole opératoire : Le sommet est accroché par une bride axillaire unique, bien tendue, bien aérée, fibreuse, coupée sans difficulté; et par un système interne se composant de quelques fils apicaux et de quelques voiles médiastinaux très minces et transparents.

Le tout est coupé sans difficulté jusqu'aux environs immédiats du hile.

Le médiastin apparaît très visible (veine cave, phrénique).

Plèvre transparente avec petite plaque de fibrine à la base.

Sommet violacé, de teinte uniforme, sans taches visibles en superficie.

Excellent collapsus immédiat.

Collapsus complet, moignon électivement collabé.

Suites opératoires et complications	Très peu de liquide dans le cul-de-sac. Pas de réaction thermique. 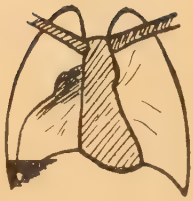
Suites éloignées et résultats	**Evolution ultérieure :** Le malade quitte le sanatorium un an après la section de brides avec un bon état général et local (liquide un peu au-dessus de la coupole). 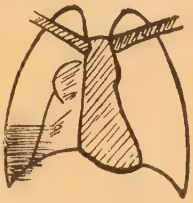 **Résultat éloigné** (2 ans après la sortie du sanatorium). **Etat lésionnel :** Les anciennes lésions ne sont plus visibles dans le moignon, toujours parfaitement collabé. 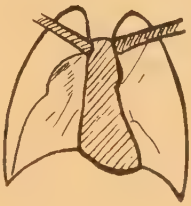 **Etat général :** Excellent. **Activité :** Reprise d'une activité modérée sans fatigue.
Résumé	Section complète ayant donné un excellent résultat maintenu depuis deux ans.

Observation N° 19. Due à l'obligeance de MM. Douady et Cohen, à Saint-Hilaire-du-Touvet.

Sujet

Br... (sexe masculin), 25 ans, étudiant en sciences.

Etat lésionnel avant le pneumothorax

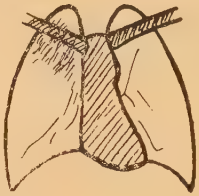

Description des lésions : Tuberculose du sommet droit à début homéoptoïque traitée par pneumothorax en juin 1929.

Quatre ans plus tard, bilatéralisation à évolution ulcéreuse aboutissant à la formation d'une très volumineuse caverne sous-claviculaire gauche.

Etat général : Mauvais.

B. K. : +.

Création du pneumothorax et période pré-opératoire

Etat local : Très bon décollement inférieur, le lobe supérieur reste suspendu par un système de brides apicales gênant le collapsus de la cavité.

Etat général : Hémoptysies deux mois et cinq mois après la création du pneumothorax.

Remarque : Création des deux pneumothorax avant l'entrée au Sanatorium des Etudiants.

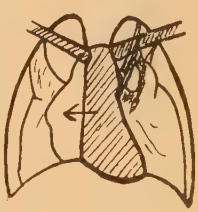

Intervention

Date : Neuf mois après la création du pneumothorax.

Protocole opératoire : Section galvanique de deux cordons apicaux et d'un fil.

Collapsus immédiat du poumon sur le médiastin où il est maintenu par une adhérence en plaque.

Dyspnée marquée pendant l'intervention.

Suites opératoires et complications

Emphysème sous-cutané à prédominance cervicale, gagnant le thorax.

Désinsufflation.

Expectoration toujours positive.

Collapsus total et électif.

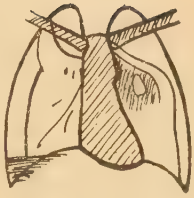

Suites éloignées et résultats

Evolution ultérieure : Collapsus électif du lobe supérieur. Eclaircissement progressif du parenchyme. La caverne n'est plus visible huit mois après l'intervention.

Résultat éloigné

(5 ans après l'intervention).

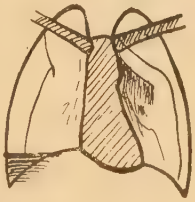

Etat lésionnel : Lésions cicatrisées. Abandon du pneumothorax depuis un an.

Etat général : Très bon. Poids 85 kg. Température normale. Expectoration nulle. B. K. = 0.

Reprise d'une activité normale.

Résume

Très bon résultat chez un malade porteur de lésions bilatérales largement excavées à gauche.

Observation N° 20. Due à l'obligeance de MM. Douady et Cohen, à Saint-Hilaire-du-Touvet.

Sujet

Cam... (sexe féminin), 23 ans, élève sage-femme.

Etat lésionnel avant le pneumothorax

Description des lésions : Tuberculose ulcéreuse du sommet gauche avec caverne nette sous-claviculaire survenue un mois après une pleurésie droite.

Etat général

Aspect : Assez bon.
Température : Normale.
B. K. : 0.

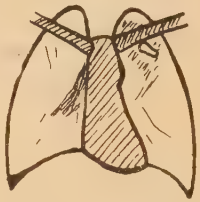

Création du pneumothorax et période pré-opératoire

Etat local : Création d'un pneumothorax gauche. Collapsus incomplet, la caverne est maintenue béante et déformée par une adhérence supéro-interne.

Etat général : Relativement bon. Expectoration toujours négative.

La caverne augmente de volume sous le pneumothorax.

Remarques particulières : Section nécessaire et urgente.

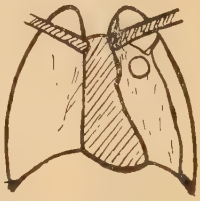

Intervention

Date : Un mois après la création du pneumothorax.

Protocole opératoire : Plèvre bien transparente. Poumon rose tacheté de noir sur presque toute la hauteur, sauf à la partie postérieure et interne où il est franchement violacé.

Sommet suspendu par un système complexe, contenant trois ou quatre brides axillaires, fibreuses, et un gros système apical comprenant d'abord une double bande fibreuse coupée sans difficulté; puis une membrane épaisse descendant longuement sur le versant interne et postérieur et qui ne peut être coupée qu'avec beaucoup de peine.

Toutes ces sections sont faites au courant galvanique, car le tissu des brides ne saigne pas et à cause de la proximité immédiate du tissu pulmonaire.

A la fin de l'intervention, collapsus pulmonaire paraissant total.

Deuxième temps. — La pleuroscopie montre que l'adhérence médiastinale s'insérant largement sur les gros vaisseaux est impossible à couper.

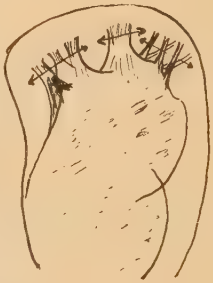

Suites opératoires et complications

Poussée thermique à 38° 2 pendant deux jours.

Persistance d'une bride médiastinale. La caverne, qui d'abord semblait devoir diminuer, reste stationnaire, puis s'agrandit, contient un niveau liquide malgré le rapprochement des insufflations. On envisage alors une deuxième pleuroscopie.

Deuxième temps. — Malgré l'impossibilité de sectionner l'adhérence médiastinale restante, le lobe supérieur se collabe de plus en plus et l'image cavitaire disparaît.

L'expectoration, qui avait été positive après le premier temps, redevient négative quatre mois après la deuxième pleuroscopie.

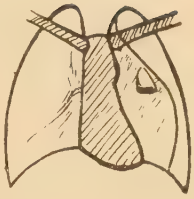

Suites éloignées et résultats

Evolution ultérieure : La malade quitte le sanatorium en excellent état général et local, l'expectoration est négative, le moignon paraît homogène.

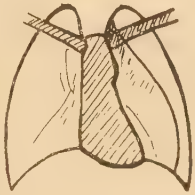

Résultat éloigné

(1 an 1/2 après la sortie du sanatorium).

Etat lésionnel : Les anciennes lésions ne sont presque plus visibles dans le moignon parfaitement collabé.

Etat général : Excellent. Expectoration nulle. B. K. = 0.

Activité : Reprise d'une vie très active sans aucune fatigue.

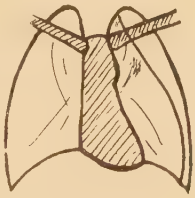

Résume

Section de brides pratiquée d'urgence sur des lésions très évolutives.

Efficacité totale tardive, secondaire à une période passagère d'inertie pulmonaire et d'aggravation des lésions.

Observation N° 21. Due à l'obligeance de MM. Douady et Cohen, à Saint-Hilaire-du-Touvet.

Sujet

Can... Georges, 23 ans, externe des Hôpitaux de Paris.

Etat lésionnel avant le pneumothorax

Description des lésions : Péri-scissurite supérieure droite excavée.
Semi nodulaire dans le lobe supérieur à point de départ hilaire.

Etat général

Aspect : Médiocre.
Température : 38°.
B. K. : +.

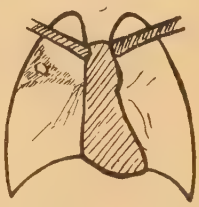

Création du pneumothorax et période pré-opératoire

Etat local : Création d'un pneumothorax droit incomplet; le poumon restant suspendu par un système complexe d'adhérences axillaires.

Etat général : Toujours mauvais. Expectoration encore bacillifère.

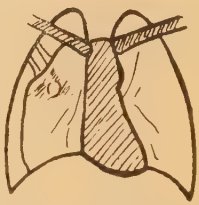

Intervention

Date : Un mois après la création du pneumothorax.

Protocole opératoire : Portes d'entrée axillaire et antérieure.

Le sommet est assez petit, très mobile, et profondément altéré. Il est tacheté de noir avec quelques plages verdâtres, visibles en surface.

Il existe deux adhérences jumelles, doublées d'un long ruban accessoire antérieur. Ces adhérences ont un pied pariétal bien élargi; le poumon pénètre largement dans leur insertion pulmonaire. Elles paraissent épaisses de 3 cm. environ et constituées de plusieurs dièdres de tissu fibreux élastique.

Section un peu longue en raison de l'épaisseur, mais très facile. Collapsus immédiat.

Suites opératoires et complications

Affaiblissement total. Thorax déshabité. Moignon tassé contre le hile, cœur un peu dévié. Nécessité d'exsufflation (— 6, 770 — 8).

Expectoration tarie. Une goutte de liquide dans le cul-de-sac, disparaissant par le régime déchloruré et des injections de gluconate de calcium.

Suites éloignées et résultats

Evolution ultérieure : Un mois après l'opération, a pu se présenter à l'oral de l'internat des Hôpitaux de Paris. Après le concours, le malade retourne au Sanatorium des Etudiants, les analyses sont constamment négatives, la caverne n'est plus visible dans le moignon.

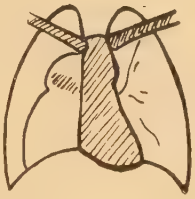

Résultat éloigné

(3 ans après la sortie du sanatorium).

Etat lésionnel : Petite plage sombre homogène au niveau des anciennes lésions. Pneumothorax entretenu régulièrement.

Etat général : Excellent. Expectoration minime (un cobaye inoculé avec du liquide gastrique n'a pas été tuberculisé).

Activité : Travaille à Paris comme chef de laboratoire sans aucune fatigue.

Résumé

Section de brides très précoce ayant donné un excellent résultat, maintenu depuis trois ans.

Observation N° 22. Due à l'obligeance de MM. Douady et Cohen, à Saint-Hilaire-du-Touvet.

Sujet Car... Antoine, 21 ans, étudiant en médecine.

Etat lésionnel avant le pneumothorax

Description des lésions : *Mai* 1934, infiltration nodulaire du sommet gauche (B. K. +). Premier séjour au Sanatorium des Etudiants, malade traité par simple cure. Apparition d'une petite image arrondie rétro-claviculaire qui disparaît laissant une cicatrice étoilée. Le malade sort au bout de dix mois de séjour avec un triangle sombre homogène rétro-claviculaire.

Décembre 1935, nouvelle évolution à la suite d'une opération sur la cloison nasale. Réapparition des bacilles dans l'expectoration. Température à 38°. Gros signes d'auscultation. A l'examen radiologique, extension des lésions précédentes.

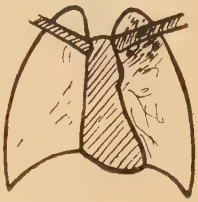

Déc. 1935

Création du pneumothorax et période pré-opératoire

Etat local : Pneumothorax largement adhérent au sommet. Apparition de liquide. Augmentation des cavités ne laissant qu'une mince coque de parenchyme. Etirement progressif des adhérences.

Etat général : Médiocre. Température 38°. B. K. +.

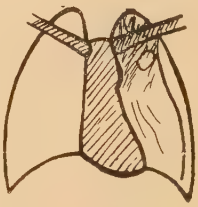

Intervention

Date : Cinq mois après la création du pneumothorax.

Protocole opératoire : Portes d'entrée axillaire et antérieure. Plèvre très douloureuse parsemée de nombreuses vésicules phlycténoïdes.

Intervention très pénible (1 h. 1/2). Sommet profondément altéré rattaché par des voiles épais et des membranes orientées de différents côtés. On arrive à libérer tout le sommet jusqu'à sa partie interne contre le médiastin.

Suites opératoires et complications	Forte poussée thermique. Expectoration très abondante contenant quelques filets de sang. Emphysème sous-cutané important. Un mois après la section de brides, perforation avec dyspnée intense, vomissements. Apparition de liquide purulent contenant des bacilles. Apparition en 24 heures d'un abcès péri rectal superficiel incisé. Persistance du liquide pleural à mi-hauteur de l'hémithorax.
Suites éloignées et résultats	Décollement péri-anal important. Malade décédé seize mois après sa sortie du sanatorium.
Résumé	Section de brides difficile pratiquée d'urgence à la suite d'une poussée évolutive importante, suivie d'une perforation. Abcès péri-rectal et mort deux ans après la section de bride.

Observation N° 23. Due à l'obligeance de MM. Douady et Cohen, à Saint-Hilaire-du-Touvet.

Sujet Ch... (sexe féminin), 24 ans.

Etat lésionnel avant le pneumothorax

Description des lésions : Tuberculose ulcéreuse du sommet gauche évoluant d'une façon torpide depuis deux mois.

Etat général

Aspect : Médiocre.
Température : 38°.
B. K. : ++.

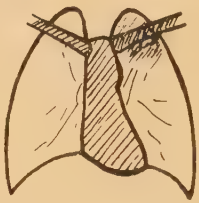

Création du pneumothorax et période pré-opératoire

Etat local : Création d'un pneumothorax gauche. Apparition d'un petit épanchement un mois après. Adhérence sous-claviculaire s'étirant progressivement.

Disparition progressive de l'image cavitaire.

Etat général : Meilleur. Température 37°4. Expectoration non bacillifère.

Intervention

Date : Dix mois après la création du pneumothorax.

Protocole opératoire : Portes d'entrée antérieure et axillaire.

Le sommet, déjà bien collabé, est retenu à la région axillaire par deux adhérences.

1° Un long ruban (10 cm. environ), large de 2 cm., épais de 4 mm., bien tendu, coupé sans difficulté au galvanique.

2° Un fil assez fin, sectionné très facilement.

Collapsus immédiat.

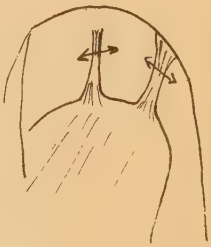

Suites opératoires et complications

Atélectasie totale. Poumon plaqué contre le cœur. Thorax vide.

Exsufflation.

Trois mois après, poussée de liquide dont le niveau atteint au bout d'un mois à 10 cm. de la clavicule. Une ponction retire 600 cm³ de liquide purulent contenant des B. K. Par la suite, quatre ponctions en l'espace de quatre mois, puis lavages au sérum physiologique et à la liqueur de Dakin et avec une solution iodo-iodurée. Ces lavages continués pendant deux mois amènent une grosse amélioration et une dernière ponction pratiquée cinq mois après retire 450 cc. de liquide trouble, mais ne contenant plus de bacilles à l'homogénéisation.

Suites éloignées et résultats

Evolution ultérieure : La malade quitte le sanatorium quatorze mois après la section de brides, avec un bon état général et local.

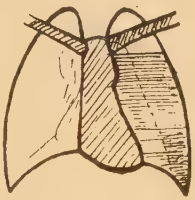

Résultat éloigné

(2 ans après la sortie du sanatorium).

Etat lésionnel : Aucun signe d'activité des lésions pulmonaires (B. K. = 0).

Moignon pulmonaire très clair. Mais persistance d'une tuberculose pleurale localisée : liquide purulent se reproduisant lentement.

(Deux ponctions par an de 250 cc.) contenant, par intermittence des bacilles.

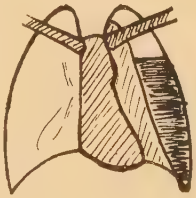

Résumé

Empyème survenu trois mois après une section de brides très facile et persistant depuis trois ans.

Observation N° 24. Due à l'obligeance de M. Ferret, à Saint-Hilaire-du-Touvet.

Sujet

Ch... Marie, 25 ans, sans profession.

Etat lésionnel avant le pneumothorax

Description des lésions : Tuberculose ulcéro-caséeuse bacillifère évolutive du poumon droit. A gauche, infiltration péri-hilaire diffuse.

Etat général

Aspect : Médiocre.
B. K. : +.

Création du pneumothorax et période pré-opératoire

Etat local : Bon décollement, mais présence de brides apicales dont la base s'implante en regard de la caverne.
Etat général : Température normale. Expectoration bacillifère.

Remarque : Quinze jours après la création du pneumothorax, hémoptysies fréquentes et abondantes. On décide une section de brides.

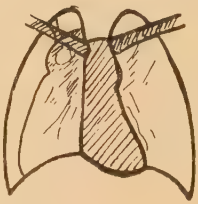

Intervention

Date : Trois semaines après la création du pneumothorax.

Protocole opératoire : Système adhérentiel complexe. On ne fait qu'entamer une bride postérieure falciforme.

(Voir la coupe)

Coupe

Suites opératoires et complications	Normales. Entretien des insufflations légèrement poussées dans les jours qui suivent.
Suites éloignées et résultats	**Evolution ultérieure :** Apparition d'un syndrome de défaillance ventriculaire droite : œdème pulmonaire et gros œdème des membres inférieurs. Un mois après l'opération, la malade quitte le Sanatorium du Rhône pour descendre en plaine. Décès peu après.
Résumé	Section de brides hémostatique faite sur un pneumothorax inefficace et hémoptoïque. Décès par défaillance ventriculaire droite.

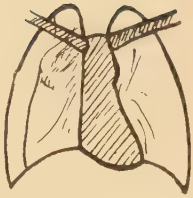

Observation N° 25. Due à l'obligeance de MM. Douady et Cohen, à Saint-Hilaire-du-Touvet.

Sujet

Ch... (sexe masculin), 20 ans, études secondaires.

Etat lésionnel avant le pneumothorax

Description des lésions : Tuberculose bilatérale à prédominance gauche survenue après deux hémoptysies.

Etat général

Aspect : Assez bon.
Température : 38°5.
B. K. : + par intermittence.

Création du pneumothorax et période pré-opératoire

Etat local : Création d'un pneumothorax gauche. Décollement latéral satisfaisant, mais adhérence axillaire et apicale. Dextrocardie.

On décide de libérer le poumon gauche avant de créer un pneumothorax droit.

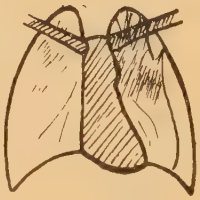

Intervention

Date : Un mois après la création du pneumothorax.

Protocole opératoire : Plèvre très transparente, assez rouge. Poumon très altéré dans son ensemble, gris verdâtre.

Le sommet est suspendu par des brides vélamenteuses, bien tendues, insérées sur tout le dôme pleural. Scissure largement béante : le fond est grisâtre et sale. Cette béance de la scissure s'explique par l'insertion sur la lèvre inférieure d'une adhérence fibreuse bien tendue. Cette adhérence est sectionnée ainsi que les voiles apicaux. On aperçoit alors un deuxième plan, plus épais, que l'on coupe incomplètement.

Malaise important accusé par l'opéré dès l'introduction des canules dans la plèvre, traité par éphédrine, caféine, huile camphrée.

Suites opératoires et complications

L'état lipothymique, noté pendant l'intervention, persiste pendant quelques heures et s'accompagne de vomissements répétés.

Emphysème sous-cutané étendu.

Collapsus peu modifié. Un mois après l'intervention, apparition d'une légère quantité de liquide affleurant la coupole.

Un mois après la section de brides, création d'un pneumothorax droit, efficace malgré l'existence d'une adhérence apicale interne.

Deux mois après, diminution de l'expectoration qui ne contient plus de bacilles. Légère reprise de poids.

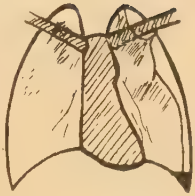

Suites éloignées et résultats

Evolution ultérieure : Le malade quitte le sanatorium six mois après son opération pour continuer sa cure à Clairvivre.

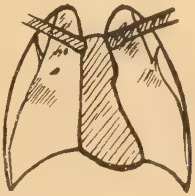

Résultat éloigné

(un an après la sortie du sanatorium).

Etat lésionnel : Cicatrisation en bonne voie des anciennes lésions. Collapsus satisfaisant malgré les brides restantes.

Etat général : Satisfaisant. Pas d'expectoration. Dernière homogénéisation négative.

Activité : Possibilité probable d'une vie active proche.

Résumé

Très bon résultat maintenu depuis plus d'un an et obtenu à la suite d'un pneumothorax doublé et d'une section de brides du côté gauche.

Observation N° 26. Due à l'obligeance de MM. Douady et Cohen, à Saint-Hilaire-du-Touvet.

Sujet Co... (sexe féminin), 21 ans, étudiante en sciences.

Etat lésionnel avant le pneumothorax

Description des lésions : Tuberculose ulcéro-caséeuse bilatérale à prédominance droite.

Etat général

Aspect : Médiocre.
Température : 39°.
B. K. : +.

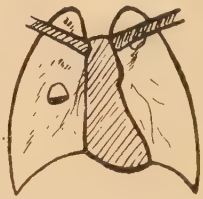

Création du pneumothorax et période pré-opératoire

Etat local : Collapsus électif du sommet malgré un système complexe d'adhérences apicales.

Etat général : Température 27°6.
B. K. = 0.

Remarque : Atténuation importante des lésions gauches.

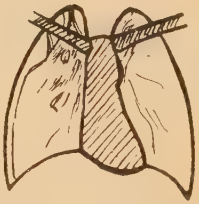

Intervention

Date : Neuf mois après la création du pneumothorax.

Protocole opératoire : Plèvre bien transparente. Lobe inférieur sain. Lobe supérieur altéré dans son ensemble, présentant des images caséeuses en surface et retenu à la partie moyenne du dôme par quatre ou cinq adhérences, les unes filiformes, les autres minces membranes dans lesquelles le poumon va assez loin vers la paroi.

Tissu peu conducteur (150 milliamp.); cependant, quelques gouttes de sang quand on coupe sans diathermie.

Libération complète à l'exception d'une membrane épaisse, située sur le versant interne et ne gênant nullement le collapsus.



Suites opératoires et complications

Aucun incident.

Collapsus très bon. Le lobe inférieur revient progressivement à la paroi, l'état général s'améliore de plus en plus.

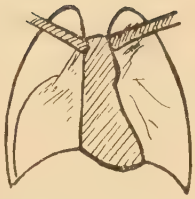

Suites éloignées et résultats

Evolution ultérieure : Huit mois après la section de brides, la malade sort du sanatorium en très bon état général et local.

Incidents survenus longtemps après l'intervention : Cinq mois après la sortie, réapparition des bacilles dans l'expectoration, insufflations de plus en plus difficiles. La malade va dans un sanatorium d'Auvergne où l'on réussit à reprendre le pneumothorax au trocart (séjour de sept mois dans ce sanatorium).

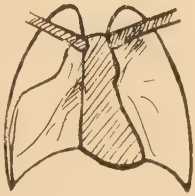

Résultat éloigné
(2 ans après la section des brides).

Etat lésionnel : On ne voit plus d'excavation dans le moignon pulmonaire droit.
Sommet gauche stationnaire depuis deux ans : quelques nodules calcifiés, sans image suspecte.

Etat général : Bon. Dernière analyse encore positive. Pneumothorax régulièrement entretenu.
Insufflations tous les huit jours.

Activité : Vient d'être reçue à un concours pour occuper un emploi de bureau dans une administration.

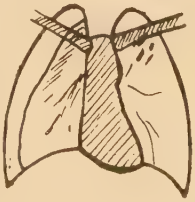

Résumé

Résultat peu satisfaisant (B. K. +), malgré une libération presque totale du pneumothorax.

Observation N° 27. Due à l'obligeance de MM. Douady et Cohen, à Saint-Hilaire-du-Touvet.

Sujet Col... (sexe masculin), 25 ans.

Etat lésionnel avant le pneumothorax

Description des lésions : Infiltration de la moitié supérieure du poumon gauche.

Etat général

Aspect : Assez bon.
Température : 38°.
B. K. : +.

Création du pneumothorax et période pré-opératoire

Etat local : Création d'un pneumothorax incomplet avec adhérences sous-claviculaires et apicales.

Etat général : Pneumothorax efficace.

Remarques particulières : Pendant un an et demi, le malade se soigne successivement à Leysin, au Sanatorium des Etudiants, en cure libre. De temps à autre, petits épisodes fébriles, puis, dix-sept mois après la création du pneumothorax, évolution du côté droit (B. K. +) pour laquelle le malade rentre au Sanatorium des Etudiants.

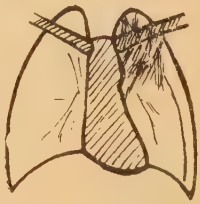

Intervention

Date : Vingt-deux mois après la création du pneumothorax.

Protocole opératoire : Plèvre bien transparente. Il existe une dizaine de cordons et de voiles bien tendus, répartis d'avant en arrière sur le sommet.

Ils sont tous coupés facilement.

On coupe, en outre, la partie libre et flottante d'une adhérence falsiforme très postérieure et interne près du médiastin.

Le sommet du poumon est assez altéré, violacé.

Suites opératoires et complications

Collapsus très amélioré, sans cependant être complet.

Les progrès de l'état général continuent jusqu'à la sortie du Sanatorium des Etudiants (deux mois après l'intervention).

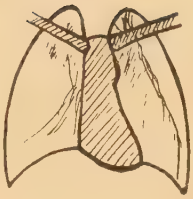

Suites éloignées et résultats

Evolution ultérieure : A la sortie du sanatorium, excellent état général (poids : 68 kg. 500), température normale, expectoration rare et ne contenant pas de bacilles.

Bon collapsus, malgré la persistance d'une large adhérence du sommet.

Poumon presque complètement éclairci.

Incidents survenus longtemps après l'intervention : A droite : quelques petites condensations tout à fait homogènes du 5e espacé.

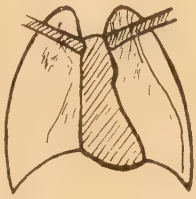

Résultat éloigné

(1 an 1/2 après la sortie du sanatorium).

Etat lésionnel : Lésions en voie de cicatrisation, pneumothorax insufflé régulièrement tous les quinze jours (— 7, 450 — 4).

Etat général : Excellent : poids stationnaire, expectoration nulle. B. K. = 0 depuis deux ans.

Activité : Reprise d'un travail de bureau depuis dix-neuf mois, sans aucun incident.

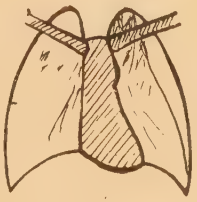

Résume

Petite évolution du côté droit survenue plus d'un an après la création d'un pneumothorax gauche incomplet, mais efficace.

Section de brides presque complète, ayant évité la création d'un pneumothorax droit. Excellent résultat maintenu depuis près de deux ans.

Observation N° 28. Due à l'obligeance de MM. Tobe et Degeorges, à Passy.

Sujet

Con... (sexe féminin), 24 ans, sans profession.

Etat lésionnel avant le pneumothorax

Description des lésions : A droite, très grosse cavité du lobe supérieur, + semi de taches sur le reste du champ pulmonaire. A gauche, petite cavité médio-thoracique.

Etat général

Aspect : Médiocre.
Température : 38°5.
B. K. : +.
Traitement crisalbine et injections de calcium I.V.

Création du pneumothorax et période pré-opératoire

Etat local : Pneumothorax incomplet, brides apicale et axillaire maintenant la caverne béante.

Etat général : Toujours mauvais.
B. K. +.

Remarque : Pneumothorax créé avant l'entrée au sanatorium.

Intervention

Protocole opératoire : Portes d'entrée antérieure et axillaire. Poumon très altéré. Zone caséeuse verdâtre près de l'interlobe. Existence de plusieurs voiles paraissant tous abordables. L'un, antérieur, assez transparent, et contenant quelques vaisseaux très fins est coagulé, puis coupé. A ce moment, le cautère allant toucher un voile probablement interne, coupe ce voile; il se produit aussitôt une hémorragie importante paraissant veineuse, coulant à flot. On coagule (4 à 5 milliampères), chute de l'ampérage, persistance du saignement, deux minutes environ. Aspect de caillots brillants, pouls à 120, surveillance pendant une demi-heure. Arrêt de l'intervention.

Suites opératoires et complications	Hémothorax. Dyspnée importante. Ponction évacuatrice, retirant 500 cc. de liquide rouge foncé, coulant facilement, paraissant incoagulable. Température : sub-normale six jours après l'intervention.
Suites éloignées et résultats	**Traitements ultérieurs :** Reprise de la crisalbine. Création d'un pneumothorax gauche quatre mois après l'intervention. **Incidents survenus longtemps après l'intervention :** Inertie du moignon pulmonaire. Persistance de la dyspnée. Abandon du pneumothorax droit. **Résultat éloigné** **Etat lésionnel :** Marche évolutive rapide de la maladie. Augmentation progressive des lésions. Mort par asphyxie progressive six mois après l'intervention.
Résume	Malade ayant succombé par suite de la malignité particulière de la maladie, beaucoup plus que des suites opératoires (hémothorax).

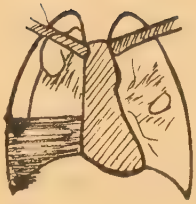

Observation

N° 29. Due à l'obligeance de MM. Douady et Cohen, à Saint-Hilaire-du-Touvet.

Sujet

Cou... sexe masculin) 22 ans, étudiant en médecine.

Etat lésionnel avant le pneumothorax

Description des lésions : Lobite supérieure droite secondaire à une petite hémoptysie.

Etat général

Aspect : Assez bon.
Température : 37°5.
B. K. : +.

Création du pneumothorax et période pré-opératoire

Etat local : Création d'un pneumothorax droit. Le lobe supérieur est bien collabé, mais rattaché par des adhérences multiples disposées en éventail aux régions rétro-claviculaire, épicale interne et externe.

Etat général : Meilleur. Expectoration non bacillifère, mais température toujours subfébrile.

Intervention

Date : Cinq mois après la création du pneumothorax.

Protocole opératoire : Plèvre bien transparente. Pneumothorax électif, base respirant bien.

Le sommet est retenu par des systèmes d'adhérences apicales, bien aérées et bien tendues.

On coupe au galvanique un premier voile, puis une membrane assez épaisse apicale postérieure, dont la tranche de section donne un petit suintement hématique pour lequel on coagule le moignon pariétal, le moignon pulmonaire restant hématique, mais sans suffusion marquée.

On libère encore quelques rubans et on obtient un très bon collapsus. On respecte une plaque d'adhérences très internes qui n'est sûrement pas gênante.

Suites opératoires et complications	Collapsus absolu. Atélectasie de la base. Déviation médiastinale vers la gauche. Pas de liquide. Dyspnée obligeant à désinsuffler à deux reprises. Huit jours après l'intervention, apparition d'une très petite quantité de liquide. Une ponction exploratrice retire un liquide rosé dans lequel l'examen cytologique met en évidence la présence de nombreux globules rouges.
Suites éloignées et résultats	**Evolution ultérieure :** Le malade quitte le sanatorium en très bon état général et local. L'examen radiologique montre un nettoyage marqué des anciennes lésions. La température est normale et l'expectoration non bacillifère. **Résultat éloigné** (1 an après la sortie du sanatorium). **Etat lésionnel :** Continuation du nettoyage radiologique. Pneumothorax entretenu régulièrement toutes les trois semaines. **Etat général :** Excellent. **Activité :** Reprise d'une activité modérée (études 4e année de médecine).
Résumé	Excellent résultat maintenu depuis un an et obtenu à la suite d'une section de brides à peu près complète sur un pneumothorax déjà efficace.

Observation N° 30. Due à l'obligeance de MM. Douady et Cohen, à Saint-Hilaire-du-Touvet.

Sujet Cr... Jean-Denis, 23 ans, élève de l'Ecole Nationale d'Aéronautique.

Etat lésionnel avant le pneumothorax

Description des lésions : Tuberculose cavitaire à début hémoptoïque du sommet gauche.

Caverne rétro-claviculaire à tendance extensive.

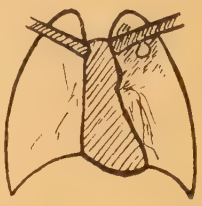

Etat général

Aspect : Bon.
Température : 37°7.
B. K. : +.

Création du pneumothorax et période pré-opératoire

Etat local : Bon décollement, mais le lobe supérieur reste suspendu par un système de brides apexiennes.

Plusieurs petites hémoptysies.

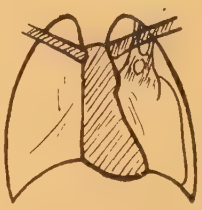

Etat général : Relativement bon malgré les hémoptysies. L'expectoration est devenue négative.

Intervention

Date : Trois mois et demi après la création du pneumothorax.

Protocole opératoire : Sommet suspendu à la partie postérieure du dôme par une adhérence vélamenteuse mince en trois chefs : deux réunis par leurs insertions pariétales et pulmonaires sont séparés par un orifice ovale. Le troisième, postérieur, est caché par les deux autres.

Section facile au galvanocautère.

En un point (X), à la fin de la section, émission de gouttelettes sanguines tachant la paroi pariétale. Cessation rapide de l'hémorragie. Collapsus immédiat. Le poumon semble peu altéré.

Suites opératoires et complications

Léger épanchement n'atteignant pas le sommet de la coupole.
Désinsufflation.
Très bon collapsus. Disparition rapide de l'épanchement.

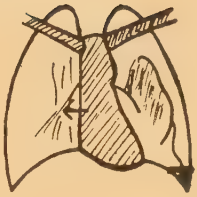

Suites éloignées et résultats

Evolution ultérieure : Le malade sort du sanatorium en très bon état deux mois après sa section de brides.

Résultat éloigné

(4 ans après la section de brides).

Etat lésionnel : Persistance d'une ombre homogène du sommet gauche. Insufflations toutes les trois semaines.

Etat général : Excellent. Poids : 78 kg. Tendance à l'obésité. Expectoration minime. Homogénéisation négative.

Activité : Reprise d'une vie très active, sans incident.

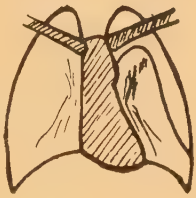

Résumé

Section de brides efficace faite sur un pneumothorax hémoptoïque. Très bons résultats maintenus depuis quatre ans.

Observation N° 31. Due à l'obligeance de MM. Tobe et Degeorges, à Passy.

Sujet Da... Lucie, 33 ans, sans profession.

Etat lésionnel avant le pneumothorax

Description des lésions : Infiltration non homogène du lobe supérieur gauche avec petites lacunes. A droite, quelques taches et ébauche de scissurite.

Etat général

Aspect : Médiocre.
Température : 39°.
B. K. : +.
Poussée évolutive bilatérale pour laquelle on crée un pneumothorax gauche.

Création du pneumothorax et période pré-opératoire

Etat local : Pneumothorax incomplet. Lobe supérieur gauche largement ulcéré et adhérent.
Agrandissement de la cavité visible dans le moignon.

Etat général : Bacilloscopies positives.

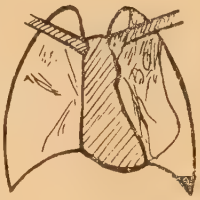

Intervention

Date : Quatre mois après la création du pneumothorax.

Protocole opératoire : Opérateur : Dr Douady. Portes d'entrée axillaire et antérieure. Large adhérence du sommet au dôme pleural bordée en dedans et en dehors par deux voiles de moyenne épaisseur (2 et 3). A quelque distance, adhérence rubannée (1), coupée sans difficulté au Jacobaeus.
Les deux voiles du sommet sont alors désinsérés après coagulation. Le palpateur (4) ne peut être passé en arrière de l'adhérence restante, qui a la largeur d'une pièce de 5 francs.
Il existe, en outre, une adhérence postéro-interne en forme de courte membrane visible en chargeant le moignon pulmonaire sur le palpateur (5). Pas d'hémorragie; poumon très altéré au sommet.

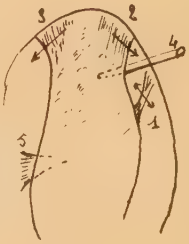

Suites opératoires et complications

Léger emphysème du grand pectoral.

La température revient à la normale en dix jours.

Le collapsus ne paraît pas modifié.

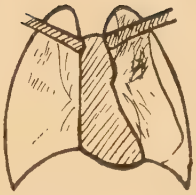

Suites éloignées et résultats

Traitements ultérieurs : Malgré la section partielle d'adhérence, le pneumothorax s'avère inefficace. On l'abandonne.

Traitement par crisalbine. Phrénicectomie gauche sept mois après la section de l'adhérence. Amélioration rapide.

La malade sort du sanatorium en très bon état un mois après sa phrénicectomie.

Résultat éloigné

(5 ans après la phrénicectomie).

Etat lésionnel : Disparition de la cavité.

Etat général : Ni fièvre, ni toux, ni expectoration. Santé excellente.

Activité : A pu reprendre, depuis deux ans, une activité normale.

Résumé

Section partielle faite pour lésions évolutives sur un pneumothorax incomplet. Inefficacité de l'opération.

Très bon résultat obtenu par une phrénicectomie gauche et maintenu depuis cinq ans.

Observation N° 32. Due à l'obligeance de M. Angirany, à Hauteville.

Sujet Dep... Rolande, 23 ans.

Etat lésionnel avant le pneumothorax

Description des lésions : Tuberculose largement excavée de la partie moyenne du poumon.

Etat général

Aspect : Médiocre.
Température : 38°.
B. K. : +.

Autres localisations : Laryngite tuberculeuse.

Création du pneumothorax et période pré-opératoire

Etat local : Création d'un pneumothorax gauche, incomplet par suite de l'existence d'une bride axillaire. Poussée évolutive de la partie moyenne du poumon droit et création d'un pneumothorax droit deux mois après le précédent (pneumothorax total).

Etat général : Persistance de bacilles dans l'expectoration.
On décide une pleuroscopie pour tâcher d'améliorer le pneumothorax gauche.

Intervention

Date : Six mois après la création du pneumothorax.

Protocole opératoire : Opérateur : Dr Douady. Adhérence axillaire unique insérée à très peu de distance de la porte d'entrée.
C'est une membrane dont l'insertion pariétale forme un dièdre ouvert en bas.
Tissu assez mou. Section commencée au cautère galvanique.
En arrivant près du sommet de l'angle, on rencontre un point hémorragique. On coagule et on termine la section.

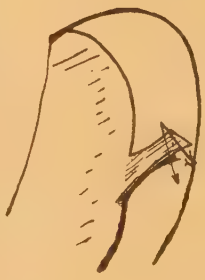

Suites opératoires et complications

L'examen radioscopique, immédiatement après l'intervention, montre une légère quantité de liquide dans le cul-de-sac qui n'augmentera pas par la suite.

Suites éloignées et résultats

Evolution ultérieure : La malade quitte le Sanatorium Regina (Hauteville) un mois après la section de brides, sur sa demande. Elle est porteuse de deux pneumothorax efficaces.

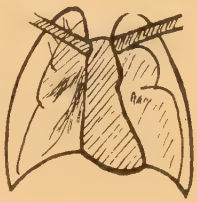

Incidents survenus longtemps après l'intervention : Six mois après la sortie du sanatorium, la malade y retourne pour un second séjour en vue d'une cure de consolidation. L'examen radiologique montre alors l'existence de brides filiformes néoformées du côté droit, mais ne gênant nullement le collapsus.

Résultat éloigné

(2 ans 1/2 après la section de brides).

Etat lésionnel : Les anciennes lésions ne sont presque plus visibles à l'examen radiologique.

Les deux pneumothorax sont régulièrement entretenus sans incident.

Etat général : Excellent. Expectoration nulle.

Activité : La malade ne travaille pas.

Résumé

Excellent résultat maintenu depuis deux ans après une section d'adhérences pratiquée chez une malade porteuse d'un double pneumothorax.

Observation N° 33. Due à l'obligeance de MM. Douady et Cohen, à Saint-Hilaire-du-Touvet.

Sujet De Pe... (sexe masculin), 29 ans, officier.

Etat lésionnel avant le pneumothorax

Description des lésions : Tuberculose ulcéro-caséeuse de la partie moyenne du poumon droit.

Etat général

Aspect : Relativement bon.
Température : Normale.
B. K. : +.

Création du pneumothorax et période pré-opératoire

Etat local : Décollement subtotal, électivité satisfaisante.
Le collapsus est poussé pendant huit mois.

Etat général : L'expectoration devient négative, mais en raison de la persistance d'une infiltration assez nette du moignon et pour améliorer le pronostic d'avenir, on décide une section de brides.

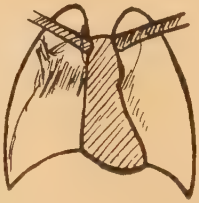

Intervention

Date : Huit mois après la création du pneumothorax.

Protocole opératoire : Plèvre pariétale particulièrement douloureuse et hyperhémiée.

Le malade supporte difficilement la pression atmosphérique et on exsuffle en opérant.

Expansion moyenne du poumon.

L'adhérence, qui paraît unique et très postérieure, se présente d'abord comme une membrane aplatie; mais, en réalité, elle est très épaisse et présente à la coupe une section carrée.

Section douloureuse; on la pratique assez lentement au galvanocautère.

On note un bon collapsus immédiat d'une région pulmonaire qui est électivement altérée; les autres régions paraissent roses et respirent bien.

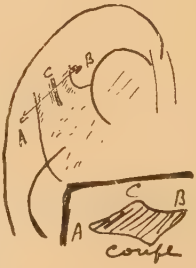

Suites opératoires et complications	Bonnes suites opératoires. Atélectasie passagère de tout le poumon. Léger amaigrissement.
Suites éloignées et résultats	**Evolution ultérieure :** Le malade quitte le Sanatorium des Etudiants deux mois après la section de brides, en excellent état général et local. Expectoration nulle. Auscultation normale. L'examen radiologique montre un collapsus total et la persistance d'une zone sombre au niveau du hile. 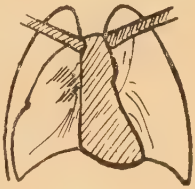 **Résultat éloigné** (1 an après l'intervention). **Etat lésionnel :** Anciennes lésions à peu près complètement disparues. Insufflations régulières tous les quinze jours (— 5, 600 — 2). **Etat général :** Très bon. Deux cobayes ont été négatifs. **Activité :** A pu être réintégré dans l'Armée.
Résumé	Section de brides pratiquée sur pneumothorax déjà efficace. Excellent résultat maintenu depuis plus d'un an.

Observation N° 34. Due à l'obligeance de M. Foix, à Saint-Hilaire-du-Touvet.

Sujet

Des... Pierre, 32 ans, ajusteur.

Etat lésionnel avant le pneumothorax

Description des lésions : Tuberculose largement excavée du sommet droit.

Etat général

Aspect : Médiocre.
Température : Normale.
B. K. : ++.

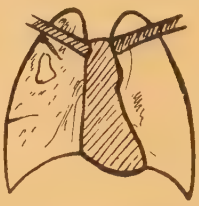

Création du pneumothorax et période pré-opératoire

Etat local : Création d'un pneumothorax droit. Bon décollement, mais la cavité reste sous-tendue par une adhérence axillaire.

Etat général : Toujours médiocre. Expectoration toujours bacillifère.

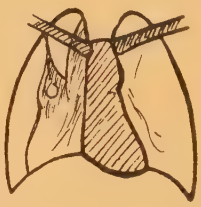

Intervention

Date : Cinq mois après la création du pneumothorax.

Protocole opératoire : Opérateur : Dr Douady.

1er temps : Portes d'entrée antérieure et axillaire. Le sommet est retenu par une adhérence axillaire assez antérieure, ruban mince, bien étiré, se terminant en patte d'oie et s'élargissant du côté pulmonaire. Poumon très altéré, gris sale. Il existe, en outre, deux fils accessoires, insérés beaucoup plus bas. Le tout est coupé sans difficulté au galvanique.

On respecte des brides médiastinales paraissant peu gêner le collapsus.

2e temps : Deux mois après le premier. Portes d'entrée très rapprochées des anciennes. Le poumon, de très petit volume et de couleur uniformément violacée, est collé contre le médiastin.

Il existe deux ou trois rubans assez minces, unissant le poumon au médiastin. En examinant leur zone d'insertion pariétale, on suit la veine cave supérieure contre laquelle ils sont plaqués, et on repère facilement le confluent de la veine azygos qui est épaisse, bleue, animée de battements lents. Les rubans, attirés loin du médiastin par un crochet, sont coupés sans difficulté. Il en existe d'autres non tendus, postérieurs et internes par rapport au moignon pulmonaire, qui sont respectés.

Suites opératoires et complications

1er temps : S.O. normales.

2e temps : Réaction thermique ne durant qu'un seul jour.

L'expectoration, dès le 1er temps, est devenue très rare et ne contient pas de bacilles.

Le moignon devient progressivement homogène.

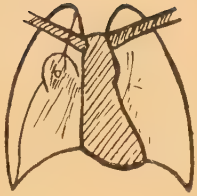

Suites éloignées et résultats

Incidents survenus longtemps après l'intervention : 3 ans 1/2 après la section de brides, léger épanchement dans le pneumothorax qui semble avoir eu une influence heureuse sur les lésions.

Résultat éloigné

(4 ans après l'intervention).

Etat lésionnel : Un cliché fait il y a un an (le pneumothorax étant en décompression maxima) montre encore un contour lacunaire suspect. Le pneumothorax est toujours entretenu sans incident.

Etat général : Excellent. Poids stationnaire. Analyses constamment négatives.

Activité : Le malade peut se livrer à quelques occupations.

Résumé

Très bon résultat maintenu depuis quatre ans et obtenu à la suite d'une section de brides en deux temps sur des lésions largement excavées du sommet droit.

Observation N° 35. Due à l'obligeance de MM. Kanony et Babou, à Passy.

Sujet

Gil... André, 21 ans, typographe.

Etat lésionnel avant le pneumothorax

Description des lésions : Tuberculose bilatérale largement excavée, dont le début remonte à plus d'un an, apparue trois ans après une pleurésie droite.

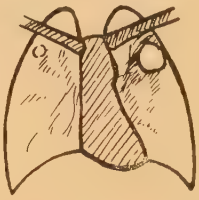

Etat général

Aspect : Médiocre.
B. K. : +.

Création du pneumothorax et période pré-opératoire

Etat local : Création d'un pneumothorax droit. Le poumon est suspendu par d'importantes brides apicales et axillaires.

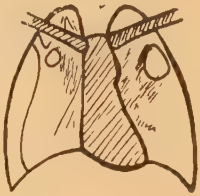

Etat général : Toujours mauvais, persistance des bacilles dans l'expectoration.

Intervention

Date : Deux mois après la création du pneumothorax.

Protocole opératoire : Opérateur : Dr Douady. Le poumon fortement altéré dans toute sa moitié supérieure est retenu par deux systèmes membraneux très larges et très épais, mais assez bien aérés et très tendus.

L'un apical, l'autre axillaire presque antérieur.

Section galvanique de chacun de ces systèmes dont le tissu est sec, fibreux, peu conducteur (100 MA).

Section de quelques fils accessoires, surtout internes.

Collapsus total.

Suites opératoires et complications	S.O. normales. 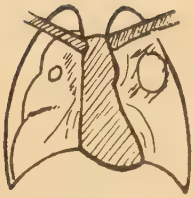
Suites éloignées et résultats	**Evolution ultérieure :** Le malade quitte le sanatorium deux mois après l'intervention, avec un bon pneumothorax droit (la caverne n'est presque plus visible, mais il persiste, à gauche, une énorme cavité. **Incidents survenus longtemps après l'intervention :** 2 ans 1/2 après la sortie du sanatorium, symphyse progressive par négligence d'entretien du pneumothorax. Localisation rénale (B. K. dans les urines), le malade retourne en sanatorium. **Résultat éloigné** (3 ans après l'intervention). **Etat lésionnel :** Symphyse presque totale du pneumothorax droit. Les anciennes lésions ne sont presque plus visibles, persistance d'une large cavité du poumon gauche. Le malade retourne en sanatorium.
Résume	Section complète ayant amené un très bon résultat local. Mais lésions contro-latérales importantes, nullement influencées par le pneumothorax du côté opposé et pour lesquelles le malade retourne en sanatorium.

Observation N° 36. Due à l'obligeance de MM. Douady et Cohen, à Saint-Hilaire-du-Touvet.

Sujet

Mlle Du..., 24 ans, externe des Hôpitaux de Paris.

Etat lésionnel avant le pneumothorax

Description des lésions : Lobite supérieure droite excavée.

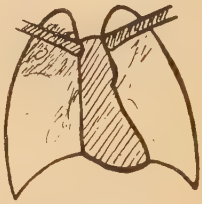

Etat général

Aspect : Médiocre.
Température : 38°.
B. K. : +.

Création du pneumothorax et période pré-opératoire

Etat local : Pneumothorax subtotal, mais adhérences axillaires sous-tendant la cavité.

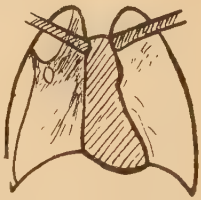

Etat général : Poussée évolutive. Température à 39°. Hémoptysies à répétition, dyspnée importante. Apparition de taches sous la clavicule gauche.

Remarques particulières : Nécessité de compléter d'urgence le pneumothorax.

Intervention

Date : Un mois et demi après la création du pneumothorax.

Protocole opératoire : Plèvre pariétale très douloureuse. Section galvanique d'une bride antérieure, puis d'une très large mais mince membrane à peu près horizontale.

Attaque d'une adhérence très postérieure, abandonnée, car elle confine à une plaque de symphyse.

Collapsus très amélioré.

Suites opératoires et complications

Emphysème sous-cutané très marqué.
Gêne respiratoire, dysphagie marquée.
Bon collapsus, bien que le poumon soit encore retenu au sommet.
Quelques jours après, diminution de la dyspnée. Les analyses de crachats sont toujours positives, la température subfébrile (37°7).
Apparition de troubles digestifs : douleurs abdominales, diarrhée.

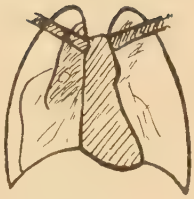

Suites éloignées et résultats

Evolution ultérieure : Poussée évolutive gauche importante. Apparition de condensations non homogènes à maximum sous-claviculaire gauche. Création d'un pneumothorax gauche huit mois après la section de brides.

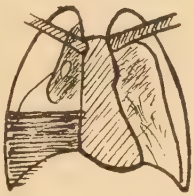

Incidents survenus longtemps après l'intervention : Persistance des troubles intestinaux, sans qu'un transit montre aucune image anormale.
Apparition de liquide du côté droit (température : 38°6-39°). Trois ponctions sont pratiquées (320, 150 et 150 cc.) à dix jours d'intervalle. Persistance et accentuation des troubles digestifs : diarrhée et vomissements.

Résultat éloigné

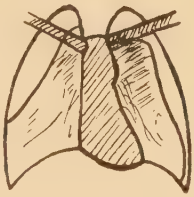

Etat lésionnel : Le pneumothorax droit se symphyse à la base.

Etat général : La température reste élevée. L'expectoration est toujours positive.
Un an après la section de brides, hématurie, phlébite gauche, décès.

Résume

Section de brides incomplète faite pour des lésions hautement évolutives, inefficace.
Bilatéralisation. Tuberculose intestinale et mort.

Observation N° 37. Due à l'obligeance de M. Angirany, à Hauteville.

Sujet

Du... (sexe féminin), 18 ans, vendeuse.

Etat lésionnel avant le pneumothorax

Description des lésions : Séquelles d'une pleurésie droite datant de six mois. Infiltration massive de la majeure partie du champ pulmonaire gauche, peu homogène, sans caverne nette.

Etat général

Aspect : Médiocre.
B. K. : +.

Création du pneumothorax et période pré-opératoire

Etat local : Pneumothorax partiel, brides apicale et axillaire.
Bonne électivité.

Etat général : Expectoration toujours positive trois mois après la création du pneumothorax.

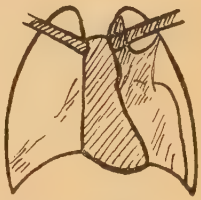

Intervention

Date : Sept mois après la création du pneumothorax.

Protocole opérateur : Opérateur : Dr Douady. Sommet suspendu par une membrane large de quatre travers de doigt. On en fait le tour, on coupe pas à pas à la coagulation. Après section de cette membrane, le poumon reste adhérent à une large symphyse ne gênant pas le collapsus.

Suites opératoires et complications	Aucun incident. 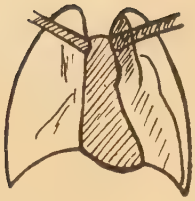
Suites éloignées et résultats	**Evolution ultérieure :** Guérison des lésions gauches. Persistance d'un foyer de cortico-pleurite de la base droite. Expectoration toujours positive. 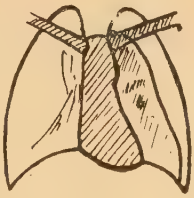 **Incidents survenus longtemps après l'intervention :** Quitte le Sanatorium Regina (Hauteville) pour aller continuer sa cure au Sanatorium de Bligny. **Résultat éloigné** (2 ans après la section de brides). **Etat lésionnel :** Evolution contro-latérale. Expectoration bacillifère par intermittence. Insufflation tous les mois. 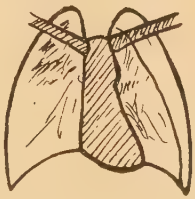 **Etat général :** Bon. **Activité :** Nulle.
Résumé	Evolution contro-latérale deux ans après une section de brides sur lésions pneumotiques du poumon gauche.

Observation N° 38. Due à l'obligeance de MM. Douady et Cohen, à Saint-Hilaire-du-Touvet.

Sujet

Du... (sexe masculin), 23 ans, étudiant en médecine.

Etat lésionnel avant le pneumothorax

Description des lésions : Tuberculose supérieure droite excavée.

Etat général

Aspect : Assez bon.
Température : Normale.
B. K. : +.

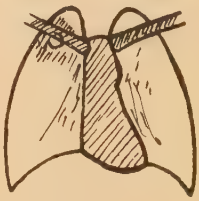

Création du pneumothorax et période pré-opératoire

Etat local : Création d'un pneumothorax droit.
Décollement subtotal, suspension apicale interne.
Etirement progressif de l'adhérence.

Etat général : Meilleur (reprise de poids, mais persistance des B. K. dans l'expectoration).

Intervention

Protocole opératoire : *1er temps :* Une simple pleuroscopie montre une adhérence apicale unique vélamenteuse qui suspend le sommet rose et sain. Scissure béante.
La section paraît facile, mais on ne la fait pas à cause du malaise intense ressenti par le malade.
Tachycardie, pâleur, dyspnée, mydriase.

2e temps : Malade encore très nerveux, contracté malgré le gardénal. Anesthésie minima.
Section très facile, chute du poumon, collapsus total.

Suites opératoires et complications	Atélectasie du lobe sain inférieur disparaissant en quatre jours, non sensible à l'atropine. Progrès constants de l'état général, malgré un poids stationnaire.
Suites éloignées et résultats	**Evolution ultérieure :** Le malade quitte le Sanatorium des Etudiants un mois après sa section de brides pour reprendre une activité modérée, sous surveillance médicale. 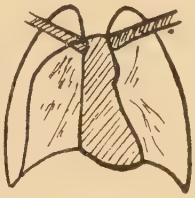 **Résultat éloigné** (18 mois après la sortie du sanatorium). **Etat lésionnel :** Persistance d'une légère condensation périscissurale droite homogène. Pneumothorax régulièrement entretenu (insufflation tous les 12 jours). **Etat général :** Excellent. Expectoration minime et non bacillifère. **Activité :** Travaille comme médecin de sanatorium sans aucune fatigue.
Résumé	Excellents résultats maintenus depuis un an après section d'un gros pilier unique.

Observation N° 39. Due à l'obligeance de M. Angirany, à Hauteville.

Sujet Du... Armandine, 39 ans, femme de chambre.

Etat lésionnel avant le pneumothorax

Description des lésions : Tuberculose ulcéro-caséeuse de la moitié supérieure du poumon gauche, découverte à la suite d'une petite hémoptysie.

Etat général

Aspect : Assez bon.
Température : Normale.
B. K. : +.

Création du pneumothorax et période pré-opératoire

Etat local : Création d'un pneumothorax gauche. Apparition d'une petite quantité de liquide. Le poumon est retenu par de nombreuses brides apicales et axillaires.

Etat général : Expectoration toujours positive. Augmentation du liquide sans fièvre.

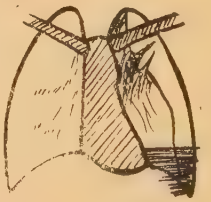

Intervention

Date : Cinq mois et demi après la création du pneumothorax.

Protocole opératoire : Opérateur : Dr Douady. Liquide pleural ne gênant pas la pleuroscopie. Il existe 5 à 6 brides filiformes et cordoniformes, coupées sans difficulté.

Au deuxième plan, sur le versant interne du sommet, il existe deux membranes épaisses, confinant à une zone de symphyse, ne gênant pas le collapsus et respectées.

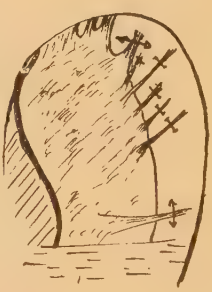

Suites opératoires et complications	Aucun incident. Collapsus satisfaisant. Expectoration non bacillifère.
Suites éloignées et résultats	**Evolution ultérieure :** La malade quitte le Sanatorium Regina (Hauteville) un an après sa section de brides, en excellent état général et local. **Résultat éloigné** (1 an 1/2 après la sortie du sanatorium). **Etat lésionnel :** Petite plage sombre homogène au niveau des anciennes lésions. Pneumothorax insufflé tous les mois (— 4, 400 — 2). **Etat général :** Excellent. Expectoration nulle. **Activité :** Légère activité depuis la sortie du sanatorium (cure de silence respectée), supportée sans fatigue.
Résumé	Section de brides incomplète, mais ayant donné un bon résultat, maintenu depuis un an.

Observation N° 40. Due à l'obligeance de M. Foix, à Saint-Hilaire-du-Touvet.

Sujet

Du... (sexe masculin), 30 ans, coupeur en chaussures.

Etat lésionnel avant le pneumothorax

Description des lésions : Grosse lésion excavée du sommet droit.

Etat général

Aspect : Médiocre.
Température : Normale.
B. K. : +.

Création du pneumothorax et période pré-opératoire

Etat local : Collapsus gêné par plusieurs brides apicales. La cavité diminue, mais ne disparaît pas.

Etat général : Bon, mais expectoration persiste et même augmente. Toujours bacillifère.

Intervention

Date : Huit mois après la création du pneumothorax.

Protocole opératoire : Opérateur : Dr Douady. Poumon très altéré. Système de voiles très épais médiastinaux.

Deux voiles supérieurs sont coupés, le troisième inférieur est respecté.

Hémorragie diffuse discrète au niveau de la section du voile supérieur, du côté pariétal. Collapsus peu modifié mais paraissant suffisant, la caverne étant située à la base du voile supérieur.

Suites opératoires et complications

S.O. immédiates normales.

15 jours après, épanchement avec température oscillant entre 37° et 38°8 puis retour à la normale en une semaine.

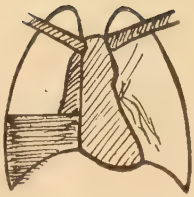

Suites éloignées et résultats

Evolution ultérieure : Un mois après l'intervention, l'expectoration est presque tarie mais encore bacillifère. Elle devient négative le mois suivant et le malade sort du sanatorium en excellent état deux mois après l'intervention.

Incidents survenus longtemps après l'intervention : Quatre hémoptysies depuis la sortie du sanatorium (une chaque année).

Résultat éloigné

(3 ans après la sortie du sanatorium).

Etat lésionnel : Lésions masquées par une importante pachypleurite. Bon collapsus malgré l'existence d'adhérences sous-claviculaires.

Etat général : Médiocre, épanchement minime. B. K. +.

Activité : Malade incapable de travailler. Pronostic très sombre.

Résumé

Après amélioration passagère, obtenue par une section d'adhérences, mauvais résultat éloigné dû à l'existence des hémoptysies à répétition.

Observation N° 41. Due à l'obligeance de MM. Douady et Cohen, à Saint-Hilaire-du-Touvet.

Sujet Du... Roger, 24 ans, licencié ès lettres.

Etat lésionnel avant le pneumothorax

Description des lésions : Tuberculose ulcéro-caséeuse du sommet gauche.

Etat général

Aspect : relativement bon.

Température : Sub-normale.

B. K. : +

Autres localisations : Traitement aurique : crisalbine I.V. pendant deux mois (4 gr. 15) puis, interruption à la suite de légers troubles d'intolérance.

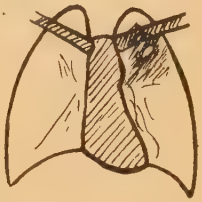

Création du pneumothorax et période pré-opératoire

Etat local : Pneumothorax sub-total, adhérences apicale et sous-claviculaire.

Etat général : Persistance des bacilles trois mois après la création du pneumothorax, augmentation de la température et de l'expectoration, formation d'une caverne dans le moignon.

Remarque : Section de brides à pratiquer d'urgence.

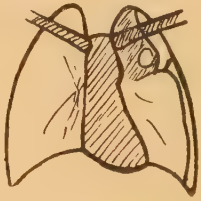

Intervention

Date : Trois mois 1/2 après la création du pneumothorax.

Protocole opératoire : Sommet électivement atteint, respirant peu, mais à peine violacé et ne donnant pas l'impression d'atteinte caséeuse que montre l'examen radiologique.

Ce sommet est suspendu par une large membrane et étiré latéralement par un voile bas et postérieur. Section de l'ensemble.

A ce moment, le sommet se révèle relié aux gros vaisseaux par une sorte de méso qui enrobe ces vaisseaux et n'offre pas de bord inférieur; au contraire, il se continue jusqu'au hile. Ce méso est respecté.



Suites opératoires et complications

Emphysème sous-cutané assez étendu.
Amélioration rapide de l'état local avec obturation de la caverne.
Analyses toujours négatives par la suite.
Un mois après la section de brides, production de liquide qui augmente peu à peu et parvient jusqu'à 7 cm. de la clavicule, quatre mois après. Ponction d'un litre, retirant un liquide clair, sans germe.

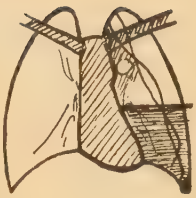

Suites éloignées et résultats

Evolution ultérieure : Persistance d'une petite quantité de liquide affleurant la coupole.
Le malade quitte le Sanatorium des Etudiants huit mois après sa section de brides en excellent état : poids 73 kgs. Expectoration complètement tarie.
Auscultation normale. Poumon gauche presque complètement éclairci. Insufflations tous les quatorze jours (—6, 500—2).

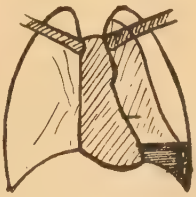

Incidents survenus longtemps après l'intervention : Quatre mois après la sortie du sanatorium, production de liquide montant lentement sans fièvre pour disparaître complètement trois mois après.

Résultat éloigné

(Un an après la sortie du sanatorium).

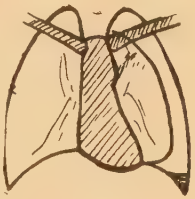

Etat lésionnel : Nettoyage des anciennes lésions dont il ne persiste plus qu'une tache de la grosseur d'une pièce de 50 centimes sous la clavicule.

Etat général : Très bon. Poids : 74 kgs. Excellent appétit. Ni fièvre ni expectoration.

Activité : Remplit sans fatigue depuis un an les fonctions de professeur de latin (5e et 3e) dans un collège de province.

Résumé

Excellent résultat maintenu depuis un an et obtenu à la suite d'une section de brides importante pratiquée d'urgence sur des lésions évolutives.

Observation N° 42. Due à l'obligeance de MM. Tobe et Degeorges, à Passy.

Sujet Foi... Lise, 22 ans.

Etat lésionnel avant le pneumothorax

Description des lésions : Tuberculose ulcéro caséeuse bilatérale à prédominance gauche.

Etat général

Aspect : Médiocre.
Température : 38°.
B. K. : +

Création du pneumothorax et période pré-opératoire

Etat local : Création d'un pneumothorax gauche. Bon décollement, mais existence de multiples brides axillaires. Effet contro latéral appréciable. Etirement net des adhérences mais les cavités restent largement ouvertes.

Etat général : Expectoration toujours positive.

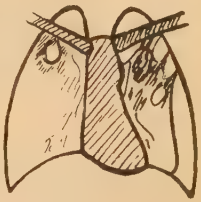

Intervention

Protocole opératoire : Opérateur : Dr Douady.

1er temps : Un mois 1/2 après la création du pneumothorax.

Il existe une dizaine de fils très minces et un voile épais, charnu, mou que l'on sectionne facilement.

Mais un double ruban, situé très bas et coïncidant avec le point d'introduction des canules ne peut être coupé.

A compléter ultérieurement.

2e temps : Un mois après le précédent : *pour perforation.* Portes d'entrée antérieures au-dessus du sein. Plèvre pariétale transparente, plèvre viscale uniformément blanchâtre.

Le liquide, paraissant épais, affleure presque au niveau de l'adhérence.

Section galvanique facile de cette adhérence et d'un long fil inséré sur le médiastin.

Il n'est pas possible de découvrir le siège de la perforation.

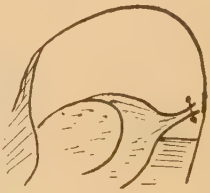

Suites opératoires et complications

1er temps : Emphysème sous-cutané important. Légère quantité de liquide dans le cul-de-sac.

Dyspnée importante, point de côté; nécessité de désinsuffler à quatre reprises. On conclut à l'existence probable d'une perforation (9 exsufflations successives).

2e temps : Suites opératoires excellentes. Il n'existe plus aucun signe de perforation.

Thoracentèse retirant 500 cc. de liquide clair.

Très bon collapsus entraînant une amélioration générale nette.

Deux mois après le second temps, évolution nette des lésions du côté droit, apparition de nouvelles ulcérations.

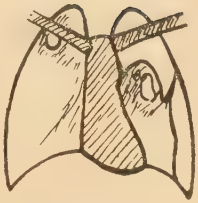

Suites éloignées et résultats

Traitements ultérieurs : Création d'un pneumothorax droit largement bridé par des adhérences apicales.

Très mauvais état général, dyspnée intense. Expectoration toujours abondamment bacillifère.

Le Dr Douady, consulté, refuse d'intervenir, les cavités étant très proches de la paroi et la plèvre difficilement explorable. (La dyspnée est également une contre-indication).

Abandon du pneumothorax droit et mort au bout de quelques jours par asphyxie progressive.



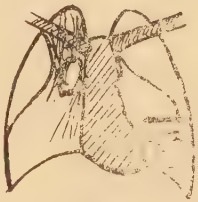

Résumé

Perforation survenue à la suite d'une section d'adhérences incomplète et due à la persistance d'une adhérence résiduelle. Section de cette adhérence et guérison de la perforation.

Ultérieurement, évolution contro latérale importante. Création d'un second pneumothorax très incomplet mais impossible à compléter et mort.

Observation	N° 43. Due à l'obligeance de MM. Tobe et Degeorges, à Passy.
Sujet	Fo... Philippine, 27 ans, boulangère.
Etat lésionnel avant le pneumothorax	**Description des lésions :** Tuberculose ulcéro caséeuse bilatérale à nette prédominance droite. **Etat général** **Aspect :** Médiocre. **Température :** 39°. **B. K. :** +
Création du pneumothorax et période pré-opératoire	**Etat local :** Bon décollement à tendance élective. Moignon largement ulcéré et adhérent. Evolution dans ce moignon mal collabé à cause d'adhérences multiples. Institution d'un traitement aurothérapique.
Intervention	**Date :** Trois mois après la création du pneumothorax. **Protocole opératoire :** Opérateur : Dr Douady. Portes d'entrée axillaire et antérieure. Système de voiles et de membranes assez minces, humides et vasculaires occupant tout le sommet. Coagulation. Section assez facile. Tissu mou, très élastique. Les voiles externes sont coupés. En un point de la section pariétale, apparition d'une bulle phlycténoïde blanchâtre de 10 à 12 mm. de diamètre environ. Une petite hémorragie pariétale s'est produite au point d'entrée du premier trocart. Moignon pulmonaire assez altéré. Plèvre peu épaisse non douloureuse.

Suites opératoires et complications	Température élevée (39°). Pleurésie droite. Malade très fatiguée. Dyspnée intense. Perforation certaine. Exsufflation 0-400-10. Thoracentèse : un litre de liquide séro purulent contenant des bacilles. 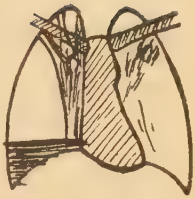
Suites éloignées et résultats	**Evolution ultérieure :** Epanchement purulent ponctionné de temps à autre. Ensemencement du côté opposé. Décès. 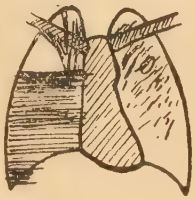
Résumé	Section de brides difficile pratiquée sur de grosses lésions évolutives. Perforation. Evolution contro-latérale et mort.

Observation

Sujet

N° 44. Due à l'obligeance de MM. Douady et Cohen, à Saint-Hilaire-du-Touvet.

Ga... Alexandre, 19 ans, élève de Mathématiques spéciales.

Etat lésionnel avant le pneumothorax

Description des lésions : Tuberculose ulcéro-caséeuse du sommet droit.

Etat général

Aspect : bon.

Température : 37°6.

B. K. : +

Création du pneumothorax et période pré-opératoire

Etat local : Pneumothorax bridé par une importante adhérence axillaire, mais cependant efficace (disparition de la cavité et des bacilles). Neuf mois après la création du pneumothorax, poussée de liquide avec température à 40° ne durant que 3 à 4 jours.

Réveil local des lésions au pied de la bride avec caverne à nouveau visible. Expectoration à nouveau bacillifère.

Remarques particulières : Pleuroscopie décidée d'urgence.

Intervention

Date : Dix mois après la création du pneumothorax.

Protocole opératoire : Plèvre opaque uniformément grisâtre. Adhérence unique très voisine de la porte d'entrée axillaire, épaisse, dure et de contenu presque uniquement fibreux.

Après sa section, on enlève au cautère éteint des voiles fibreux très minces, étendus et couvrant jusque vers la base, évidemment dus à la pleurésie actuelle.

Le moignon libéré reste inerte et rigide avec une base d'adhérence en érection.

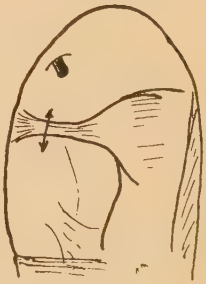

Suites opératoires et complications

Normales, un jour de fièvre.

Collapsus parfait; l'image lacunaire disparaît au bout de quelques jours. Moignon rectiligne, comme figé pendant plusieurs mois.

Expectoration négative deux mois après l'opération.

Suites éloignées et résultats

Evolution ultérieure : Le malade quitte le Sanatorium des Etudiants en excellent état huit mois après sa section d'adhérence.

Incidents survenus longtemps après l'intervention : Peu après sa sortie du sanatorium, poussée liquidienne sans fièvre disparaissant cinq mois après. Parallèlement, amaigrissement (7 kgs), expectoration abondante, bacillifère. Un cliché montre une nouvelle lésion excavée à la partie moyenne du moignon. Nouveau séjour au Sanatorium des Etudiants.

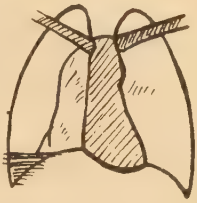

Résultat éloigné

(4 mois après la deuxième sortie du sanatorium).

Etat lésionnel : Progrès rapides malgré une nouvelle poussée de liquide amenant une petite symphyse de la base. Eclaircissement total du poumon. Expectoration négative (un an après se rentrée au sanatorium).

Etat général : Reprise de poids. Température normale. Expectoration nulle.

Activité : Envisage d'aller travailler dans une usine d'aviation.

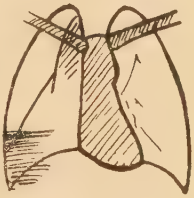

Résume

Pneumothorax incomplet passagèrement efficace.

Poussée évolutive ayant nécessité une section d'adhérence. Inertie pulmonaire. Nouvelle évolution dans le moignon quinze mois après cette section de bride, traitée par la simple cure.

Excellent résultat final.

Observation N° 45. Due à l'obligeance de MM. Douady et Cohen, à Saint-Hilaire-du-Touvet.

Sujet

Gal... Robert, 19 ans, études secondaires.

Etat lésionnel avant le pneumothorax

Description des lésions : Tuberculose ulcéreuse bilatérale plus récemment évolutive à gauche évoluant depuis un an.

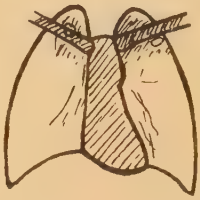

Etat général

Aspect : Assez frêle.
Température : Sub-normale.
B. K. : —

Création du pneumothorax et période pré-opératoire

Etat local : Création d'un pneumothorax gauche. Le poumon reste suspendu par des adhérences apicales et axillaires. Ces adhérences s'étirent progressivement. Il existe une goutte de liquide dans le cul-de-sac.

Etat général : Toujours médiocre. Une analyse positive quatre mois après la création du pneumothorax fait décider une pleuroscopie.

Intervention

Date : Six mois après la création du pneumothorax.

Protocole opératoire : Plèvre transparente. Altération élective du lobe supérieur que l'on débarrasse d'abord de trois adhérences d'aspect rubaneux, bien étirées, à insertions apicale et antéro-externe (elles sont représentées à tort comme antéro-internes sur la figure en 1, 2, 3).

On trouve alors un plan postérieur et surtout très interne (plus que ne le montre la figure) composé d'une adhérence médiastinale (4) qui est en réalité un repli falsiforme et d'une adhérence à trois pieds (5) dans laquelle le poumon s'approche au contact de la paroi.

Cette adhérence est reliée à une petite plaque de symphyse du lobe inférieur (6) par un petit voile en éventail (7) absolument pulmonaire et enjambant la scissure.

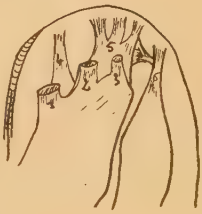

Suites opératoires et complications	Dès le lendemain de l'opération, température élevée (39°5). Les jours suivants, malade très affaibli, amaigrissement progressif. L'examen radiologique montre l'existence d'un épanchement abondant. Une ponction retire du sang presque pur non coagulable. Divers examens et des cultures ne mettent en évidence aucun germe. Deux mois après l'intervention, lavage pleural avec une solution iodo-iodurée et un mois plus tard, une pleuroscopie après ponction montre un poumon clair et une petite quantité de liquide très mobile. Trois mois après l'intervention, la température est redevenue normale, le liquide est stationnaire, le poumon rigide. 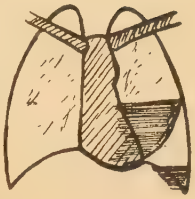
Suites éloignées et résultats	Reprise des insufflations. Progrès rapides de l'état général. Augmentation des forces et du poids. Le malade sort du sanatorium en bon état général et local. Un cliché fait à cette époque montre un côté droit subnormal. Du côté gauche, l'opacité diffuse de la plèvre qui existait sur les clichés précédents a complètement regressé. Il existe du liquide à mi-hauteur de l'hémithorax et le poumon sus-jacent est rigide mais clair. 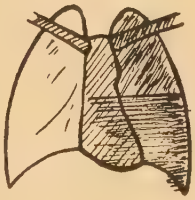 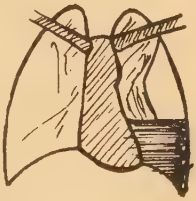
Résumé	Hémothorax important à la suite d'une section de brides incomplète. Bon résultat final.

Observation

N° 46. Due à l'obligeance de MM. Tobe et Degeorges, à Passy.

Sujet

Gal... Irma, 20 ans, ménagère.

Etat lésionnel avant le pneumothorax

Description des lésions : Tuberculose ulcéro-caséeuse avec caverne juxta-hilaire.

Etat général

Aspect : Médiocre.

B. K. : +

Création du pneumothorax et période pré-opératoire

Etat local : Excellent décollement, mais la cavité reste sous tendue par des adhérences que la radio ne peut mettre en évidence.

Petite poussée évolutive.

Etat général : B. K. +.

Nécessité d'une pleuroscopie.

Intervention

Date : Trois mois après la création du pneumothorax.

Protocole opératoire : Opérateur : Dr Douady.

Portes d'entrée axillaire et antérieure.

Existence d'un pilier unique gros comme le pouce inséré en arrière.

A côté du lobe adhérent, l'autre lobe est libre et battant. Section complète après coagulation (0,9 — 0,2). Liquide très louche au contact de la bride et gênant un peu la section.

Pronostic réservé à cause du peu de distance entre le poumon très altéré et la paroi.

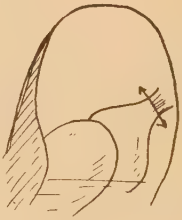

Suites opératoires et complications	Excellentes. Légère réaction liquidienne trois mois après l'intervention.
Suites éloignées et résultats	**Evolution ultérieure :** Un an après la section de brides, évolution du côté droit avec caverne juxta-hilaire. Symphyse à la partie moyenne du poumon gauche. Création d'un pneumothorax droit inefficace. Oléothorax également inefficace. 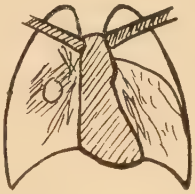 **Incidents survenus longtemps après l'intervention :** Quatre mois après, extension des lésions droites. Hémoptysies répétées. Température à 40° et décès avec syndrome d'hémorragie interne.
Résumé	Section de brides efficace sur lésions évolutives du poumon gauche, mais évolution contro-latérale emportant la malade malgré la création successive d'un pneumothorax et d'un oléothorax.

Observation N° 47. Due à l'obligeance de M. Foix, à Saint-Hilaire-du-Touvet.

Sujet Gam... Emile, 30 ans, verrier.

Etat lésionnel avant le pneumothorax

Description des lésions : Tuberculose largement excavée de la moitié supérieure du poumon gauche.

Etat général

Aspect : Médiocre.
Température : 37°5.
B. K. : +

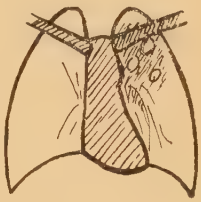

Création du pneumothorax et période pré-opératoire

Etat local : Création d'un pneumothorax gauche rendu incomplet par des adhérences apicales.

Etat général : Reprise de poids, mais expectoration toujours bacillifère.
Deux cavernes sont toujours visibles dans le moignon.

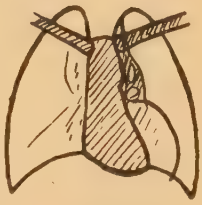

Intervention

Date : Sept mois après la création du pneumothorax.

Protocole opératoire : Opérateur : Dr Douady.

Adhérence très interne insérée sur le médiastin, doublée d'un ruban externe. Les deux sont coupés sans difficulté.

L'adhérence interne est attaquée par un crochet que l'on insère d'abord directement contre le cœur et qui ramène en dehors en le coupant progressivement un voile peu épais mais très large qui finit par être complètement enlevé.

Chute immédiate du moignon.

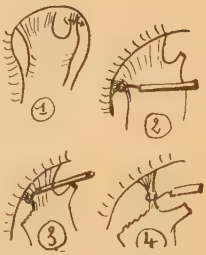

Suites opératoires et complications	Légère réaction fébrile durant cinq jours. Amélioration progressive. Diminution de l'expectoration qui reste cependant encore positive, à la sortie du sanatorium (trois mois après la section de brides). 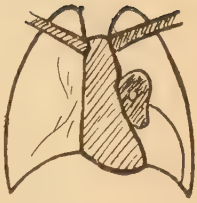
Suites éloignées et résultats	**Evolution ultérieure :** Légère évolution dans le moignon six mois après la sortie du sanatorium qui régresse par la simple cure de repos. Un an après évolution contro-latérale, le malade entre de nouveau en sanatorium où l'on crée un pneumothorax droit. Deux ans après, perforation du côté droit et décès en 15 jours.
Résumé	Inertie pulmonaire secondaire à une section de brides complète. Evolution contro-latérale 18 mois après. Perforation tardive et mort.

Observation N° 48. Due à l'obligeance de MM. Douady et Cohen, à Saint-Hilaire-du-Touvet.

Sujet

Gau... Jean, 18 ans, étudiant.

Etat lésionnel avant le pneumothorax

Description des lésions : Larges infiltrations à peu près homogènes du sommet gauche.

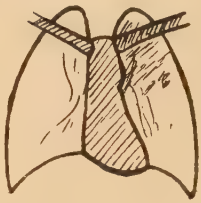

Etat général

Aspect : Médiocre.
Température : 38°.
B. K. : +.

Création du pneumothorax et période pré-opératoire

Etat local : Création d'un pneumothorax gauche. Le poumon est suspendu par un système adhérentiel apical. Le lobe supérieur est toujours très sombre sans caverne visible. Le lobe inférieur conserve une bonne expansion.

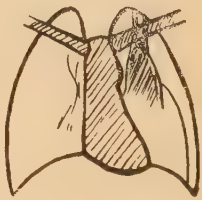

Etat général : Meilleur. Reprise de poids, température normale. Disparition de l'expectoration. Analyses négatives.

Malgré l'efficacité déjà existante du pneumothorax on décide d'intervenir pour consolider la guérison.

Intervention

Date : Un an après la création du pneumothorax.

Protocole opératoire : Alors que l'image radiologique donnait une quasi certitude de l'existence de deux cordons suspendant le sommet, on est surpris de trouver une membrane unique triangulaire à base pariétale et aux bords épais (voir coupe).

Cette adhérence molle, qui suit bien les battements du moignon, est sectionnée de dehors en dedans. L'intérieur est grisâtre, sec, fibreux.

Collapsus complet.

Suites opératoires et complications

Aucun incident.

Le moignon est réduit à la grosseur d'une mandarine.

Après insufflation, on note une légère déviation du médiastin vers la droite.

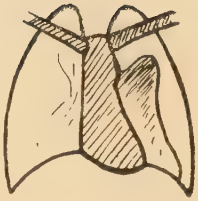

Suites éloignées et résultats

Evolution ultérieure : Cinq mois après la section de brides, réapparition des bacilles dans l'expectoration et apparition d'une ombre suspecte au sommet droit.

La température reste normale. L'homogénéisation redevient rapidement négative et le malade sort du sanatorium sept mois après l'intervention en excellent état.

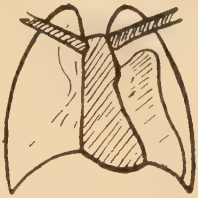

Résultat éloigné

(2 ans après la sortie du sanatorium).

Etat lésionnel : Les anciennes lésions semblent avoir disparu à l'examen radiologique. Marche du pneumothorax parfaite. Insufflations toutes les trois semaines.

Etat général : Excellent. Expectoration nulle.

Activité : Reprise d'une vie active et normale sans aucun dommage pour la santé.

Résumé

Section d'un gros pilier unique complétant un pneumothorax déjà efficace.

Malgré une réapparition passagère des bacilles, cinq mois après l'intervention, résultat excellent maintenu depuis deux ans.

Observation N° 49. Due à l'obligeance de MM. Douady et Cohen, à Saint-Hilaire-du-Touvet.

Sujet Gé... (sexe masculin), 23 ans, étudiant.

Etat lésionnel avant le pneumothorax

Description des lésions : Tuberculose excavée du sommet droit.

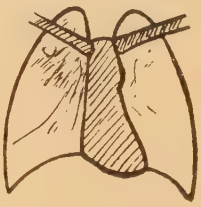

Etat général

Aspect : Assez bon.
Température : Normale.
B. K. : +.

Création du pneumothorax et période pré-opératoire

Etat local : Création d'un pneumothorax droit, incomplet par suite de plusieurs adhérences apicales internes et axillaires.
Collapsus très poussé, sinistrocardie. Quelques condensations au sommet gauche.

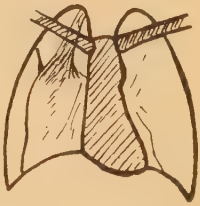

Etat général : Persistance des bacilles dans l'expectoration.

Intervention

Date : Six mois après la création du pneumothorax.

Protocole opératoire : Pneumothorax déjà électif. Le lobe malade, très petit, gris violacé, d'aspect un peu déchiqueté, reste suspendu par un double système interne à insertion très proche de la veine cave supérieure, très apparente, ainsi que le phrénique.
La partie antérieure de ce système est faite de deux cordons coupés sans difficulté. La partie postérieure est une membrane lâche très vasculaire avec hyperhémie autour des points de section. Tout l'ensemble est coupé au galvanique. On coupe également un long fil, inconsistant, d'insertion externe, qu'on voyait sur les clichés.
Collapsus total.

Suites opératoires et complications

Aucun incident.

Collapsus électif par chute du sommet et expansion des lobes inférieurs.

Une goutte de liquide dans le sinus.

Décharge de crachats après l'intervention.

Eclaircissement progressif du moignon.

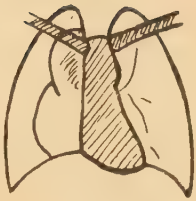

Suites éloignées et résultats

Evolution ultérieure : Le malade quitte le sanatorium cinq mois après la section de brides et s'installe aux environs de Grenoble pour préparer sa deuxième année de Droit. Il est en excellent état général et local.

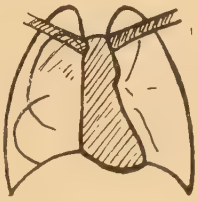

Résultat éloigné

(Un an après la sortie du sanatorium).

Etat lésionnel : Eclaircissement total du poumon droit. Légère quantité de liquide affleurant la coupole. Insufflations régulières (— 9, 400 — 2).

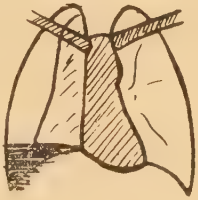

Etat général : Excellent. Apyrexie.

Activité : Le malade a repris ses études sans aucune fatigue.

Résumé

Pneumothorax droit rendu complet et efficace par une section de brides complète. Excellent résultat maintenu depuis 18 mois.

Observation

N° 50. Due à l'obligeance de MM. Douady et Cohen, à Saint-Hilaire-du-Touvet.

Sujet

Gen... Gaétan, 24 ans, étudiant en médecine.

Etat lésionnel avant le pneumothorax

Description des lésions : Tuberculose largement excavée du sommet droit.

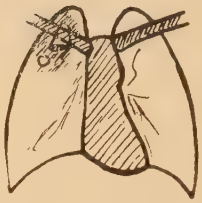

Etat général

Aspect : Médiocre.
Température : 37°8.
B. K. : +.

Création du pneumothorax et période pré-opératoire

Etat local : Création d'un pneumothorax droit largement adhérent au sommet et malgré cela efficace.

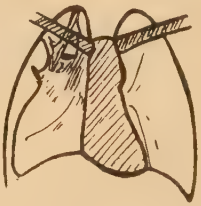

Etat général : Meilleur. Baisse de la température. Disparition de l'expectoration.

Intervention

Date : Deux mois après la création du pneumothorax.

Protocole opératoire : Plèvre hyperhémiée et assez sensible. La partie moyenne du poumon est rose et fortement tachetée de noir. Le sommet, violacé, paraît très altéré, ce qui confirme l'aspect radiologique. Il est tiraillé dans différentes directions par plusieurs systèmes d'adhérences. La forme de chacune de ces adhérences est assez simple, mais leur disposition forme un tout assez complexe.

On coupe plusieurs brides formant un système antérieur et supéro-externe; on respecte des adhérences très rapprochées les unes des autres, formant une espèce de haie sur le versant postérieur du sommet.

Suites opératoires et complications

Aucun incident. Base fortement comprimée. Simplification des adhérences du sommet, surtout en avant.

Médiastin légèrement dévié à gauche.

Diminution progressive de l'image lacunaire.

Les analyses deviennent négatives un mois après la section de brides et un film pratiqué deux mois après l'intervention montre un moignon homogène encore suspendu au sommet.

Trois mois après l'intervention, poussée liquidienne (température 38°). La température redevient normale au bout de 15 jours, mais le liquide continue à monter, son niveau supérieur atteignant à 15 cm. de la clavicule.

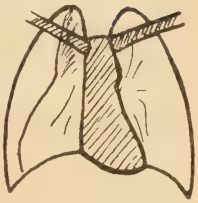

Suites éloignées et résultats

Evolution ultérieure : Le liquide baisse ensuite progressivement sans qu'on soit obligé de le ponctionner et son niveau supérieur est à 20 cm. de la clavicule quand le malade quitte le Sanatorium des Etudiants pour aller prendre un poste d'interne dans un sanatorium.

Incidents survenus longtemps après l'intervention : Trois mois après la sortie du sanatorium, grosse angine avec température élevée (39°), gros amaigrissement.

Un mois après, un cliché montre une petite cavité du lobe inférieur droit. L'état général est cependant bon, l'expectoration nulle. Le malade va se soigner à Passy où l'on pratique deux injections intrapleurales de Myoral. Apparition de liquide ne dépassant pas la coupole.

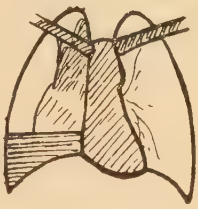

Résultat éloigné

(Un an après la sortie du sanatorium).

Etat général : Pneumothorax collabé sauf à l'extrême base où l'on distingue une petite expansion.

Activité : Aucun signe d'activité dans les anciennes lésions du lobe supérieur. Tout paraît absolument homogène.

L'aspect de la base est difficile à interpréter à cause du liquide.

Etat général : Excellent. Poids : 72 kgs (augmentation de 8 kgs depuis la sortie du sanatorium). Expectoration nulle.

Pneumothorax régulièrement entretenu (— 8, 250 — 2).

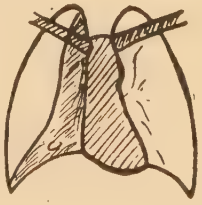

Résumé

Excellent résultat, un an après une section de brides incomplète et malgré une petite évolution passagère dans la base du poumon collabé.

Observation N° 51. Due à l'obligeance de MM. Kanony et Babou, à Passy.

Sujet Pla... Claudine, 14 ans.

Etat lésionnel avant le pneumothorax

Description des lésions : Tuberculose bilatérale excavée dont les débuts semblent remonter à quelques mois, petites hémoptysies.

Etat général

Aspect : Médiocre.
Poids : Amaigrissement.
Température : 38°.
B. K. : + +.

Création du pneumothorax et période pré-opératoire

Etat local : Création d'un pneumothorax gauche largement adhérent au sommet, persistance des bacilles dans l'expectoration.

Etat général : En légère amélioration.

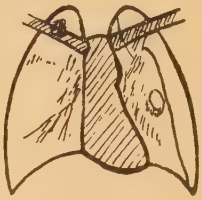

Intervention

Date : Trois mois après la création du pneumothorax.

Protocole opératoire : Opérateur : Dr Douady.

Plèvre très transparente avec différence absolue d'aspect des deux lobes : lobe supérieur bleu violacé transparent portant en un point déterminé, un large placard rose et saillant; lobe inférieur parfaitement sain et respirant bien.

Le sommet est suspendu par 3 ou 4 membranes unies, bien aérées, très roses, assez internes et postérieures coupées sans difficulté au galvanique.

Le sommet étant ainsi libéré de façon subtotale, on examine avec soin une adhérence restante : bande de poumon assez large insérée en arrière de la sous-clavière. Le palpateur peut passer entre elle et le médiastin mais à ce niveau, l'adhérence contient indubitablement du poumon; et si l'on essaie de glisser l'instrument plus loin, on voit que l'adhérence est plus épaisse en son centre; elle est donc respectée.

Suites opératoires et complications	S.O. Normales. 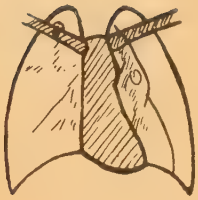
Suites éloignées et résultats	**Evolution ultérieure :** Evolution controlatérale et aggravation progressive de l'état général. Plusieurs essais infructueux de pneumothorax droit. Décès un an après l'intervention.
Résume	Section incomplète de plusieurs brides apicales ayant amené une amélioration locale mais aggravation des lésions controlatérales pour lesquelles il est impossible de créer un autre pneumothorax et mort un an après l'intervention.

Observation N° 52. Due à l'obligeance de MM. Douady et Cohen, à Saint-Hilaire-du-Touvet.

Sujet

Gir... Jacques, 19 ans, étudiant en médecine.

Etat lésionnel avant le pneumothorax

Description des lésions : Tuberculose excavée du sommet gauche.

Etat général

Aspect : Assez bon.
Température : 37°.
B. K. :. +

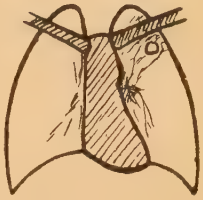

Création du pneumothorax et période pré-opératoire

Etat local : Création d'un pneumothorax gauche. Décollement total mais adhérences apicales externes.
Caverne toujours très visible entourée d'une zone condensée.

Etat général : Meilleur, température normale, l'expectoration ne contient plus de bacilles.

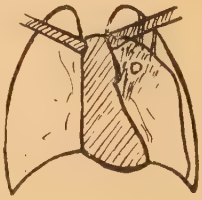

Intervention

Date : Deux mois après la création du pneumothorax.

Protocole opératoire : Le sommet est suspendu par des voiles très minces purement fibreux qui sont coupés.
Il persiste un voile paraissant élastique mais actuellement peu étiré, inséré sur l'origine du tronc brachio-céphalique à son départ de la crosse de l'aorte. Cette adhérence pourrait être enlevée plus tard pour compléter le collapsus.
Dans l'un des voiles coupés se produit une hémorragie en jet du moignon pariétal arrêtée par coagulation et compression.

Suites opératoires et complications	Légère dyspnée; collapsus très poussé nécessitant deux exsufflations. Bonne réexpansion de la partie inférieure du poumon et disparition de la cavité un mois après l'intervention. 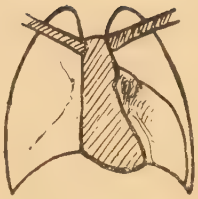
Suites éloignées et résultats	**Evolution ultérieure :** Le malade quitte ensuite le sanatorium six mois après la section de brides en excellent état général et local. Il rentre chez lui et reprend ses études sans fatigue pendant un an. **Incidents survenus longtemps après l'intervention :** L'année suvante en vacances en Savoie, appendicite aiguë gangréneuse, intervention et décès.
Résumé	Section de brides à peu près complète ayant amené une grande amélioration du collapsus, une disparition de l'image cavitaire et des bacilles dans l'expectoration. Un an après le malade meurt à la suite d'une appendicite gangréneuse.

Observation N° 53. Due à l'obligeance de MM. Douady et Cohen, à Saint-Hilaire-du-Touvet.

Sujet

Giv..., (masculin), 24 ans, étudiant en sciences.

Etat lésionnel avant le pneumothorax

Description des lésions : Tuberculose largement excavée du sommet droit révélée dix mois plus tôt par une hémoptysie.

Etat général

Aspect : Assez bon.
Poids : 75 kg. 500.
Température : 37°5.
B. K. : +

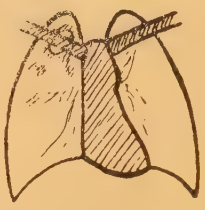

Création du pneumothorax et période pré-opératoire

Etat local : Création d'un pneumothorax droit électif mais rendu incomplet par deux systèmes d'adhérences, l'un apical interne, l'autre sous-claviculaire externe.

Etat général : Bon, mais l'expectoration contient toujours des bacilles.

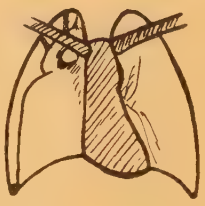

Intervention

Date : Un mois 1/2 après la création du pneumothorax.

Protocole opératoire : Bandelette axillaire. Plusieurs membranes assez épaisses au sommet; libération totale.

Suites opératoires et complications

Léger emphysème sous-cutané.

Température à 38° pendant 5 jours.

Malgré un excellent collapsus, inertie pulmonaire avec persistance de la cavité et des bacilles, pendant six mois.

On pousse progressivement les insufflations; l'image lacunaire disparaît ainsi que les bacilles.

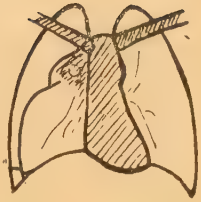

Suites éloignées et résultats

Evolution ultérieure : Le malade quitte le sanatorium un an après son intervention en très bon état général et local pour aller en post-cure à Clairvivre.

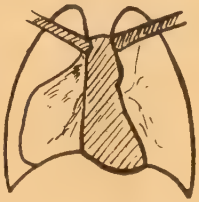

Résultat éloigné

(15 mois après la sortie du sanatorium)

Etat lésionnel : Persistance d'une petite tache opaque et homogène au niveau des anciennes lésions.

Pneumothorax insufflé régulièrement sans incident toutes les trois semaines (—8, 700, —3).

Etat général : Excellent; expectoration minime et jamais plus bacillifère depuis la sortie du sana.

Activité : Six à sept heures de travail par jour assez bien supporté.

Résumé

Section de brides complète.

Inertie pulmonaire passagère, puis excellent résultat maintenu depuis un an.

Observation	N° 54. Due à l'obligeance de MM. Douady et Cohen, à Saint-Hilaire-du-Touvet.
Sujet	Mme Gog..., 25 ans.
Etat lésionnel avant le pneumothorax	**Description des lésions :** Tuberculose bilatérale à nette prédominance droite où il existe une petite caverne sous-claviculaire. **Etat général** **Aspect :** Assez bon. **Température :** Normale. **B. K. :** + **Autres localisations :** Hémoptysies répétées et fébriles.
Création du pneumothorax et période pré-opératoire	**Etat local :** Création d'un pneumothorax droit, bridé par un système complexe d'adhérences apicales et médiastinales. Bonne électivité. **Etat général :** Légère élévation thermique après la création du pneumothorax durant deux mois. L'expectoration contient toujours des bacilles.
Intervention	**Date :** Six mois après la création du pneumothorax. **Protocole opératoire :** Une porte d'entrée antérieure ne donne pas une profondeur suffisante et doit être abandonnée. On pratique alors deux portes d'entrée axillaires. Plèvre bien transparente. Poumon modérément altéré, tiraillé par plusieurs systèmes. On aperçoit d'abord une bride apicale externe, bien tendue, coupée sans difficultés. Puis, deux fins cordons, nettement antérieurs. Enfin un petit pilier bien étiré, très tendu, nettement postérieur. Le tout est sectionné sans difficultés. Le collapsus est ainsi très amélioré. On respecte une adhérence falsiforme, épaisse, postéro-interne qui ne pourra être enlevée ultérieurement.

Suites opératoires et complications	Emphysème sous-cutané important (s'étendant au cou et à la face). Nécessité de réinsuffler. Très bon collapsus; une goutte de liquide dans le cul-de-sac. 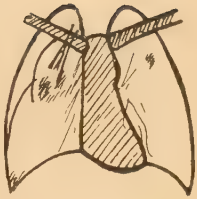
Suites éloignées et résultats	**Evolution ultérieure :** La malade sort du sanatorium pour aller se soigner en cure libre. **Incidents survenus longtemps après l'intervention :** Un an après sa sortie du sanatorium, évolution contro-latérale traitée par un pneumothorax gauche. Perforation à gauche quelques jours après la création de ce pneumothorax. On abandonne le pneumothorax droit. **Résultat éloigné** (Un an 1/2 après la sortie du sana). **Etat lésionnel :** A droite : persistance d'une zone opaque homogène au niveau des anciennes lésions. **Etat général :** Malade très fatiguée, amaigrie, sub-fébrile. Expectoration minime. Bacillifère par intermittence.
Résumé	Un an après une section de brides qui avait amené une bonne amélioration, évolution contro-latérale, création d'un second pneumothorax, perforation, état précaire.

Observation N° 55. Due à l'obligeance de M. Angirany, à Hauteville.

Sujet Mlle Goss... Antoinette, 18 ans, employée de bureau.

Etat lésionnel avant le pneumothorax

Description des lésions : Tuberculose largement excavée au sommet gauche.

A droite, quelques condensations parahilaires non homogènes.

Etat général

Aspect : Médiocre.
Température : Normale.
B. K. :. +

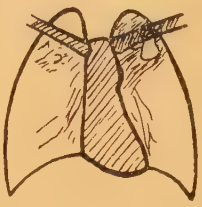

Création du pneumothorax et période pré-opératoire

Etat local : Création d'un pneumothorax gauche incomplet par suite de brides axillaires et apicales.

Etat général : Assez bon, mais l'expectoration est toujours bacillifère.

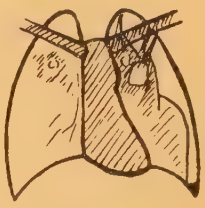

Intervention

Date : Quatre mois après la création du pneumothorax.

Protocole opératoire : Opérateur : Dr Douady.

Il existe trois systèmes d'adhérences. L'un apical, formé de deux cordons fibreux coupés sans difficultés. Le second antérieur constitué par une adhérence membraneuse unique, assez courte. Section facile au galvanique.

Le troisième médiastinal formé par une membrane molle contre laquelle s'applique un petit lobule pulmonaire. Elle ne gêne pas le collapsus et est respectée.

On coupe quelques fibres accessoires insérées sur le médiastin.

Incident: Escarre au niveau de l'électrode indifférente.

Suites opératoires et complications	Emphysème sous-cutané assez important. Petite quantité de liquide. Température à 37°5 le soir pendant cinq jours. Diminution de l'expectoration mais une analyse faite trois mois après l'intervention est encore positive. La cavité reste visible dans le moignon pendant quatre mois.
Suites éloignées et résultats	**Evolution ultérieure :** Quatre mois après l'intervention et à la suite d'insufflations plus importantes, apparition de liquide dans la cavité du pneumothorax. Ponction de 1.250 cm³. Disparition progressive du liquide, amélioration du collapsus, et disparition des bacilles dans l'expectoration. **Résultat éloigné** (Deux ans après la sortie du sanatorium). **Etat lésionnel :** Gros épanchement gauche. Poumon rigide. Poussée contro-latérale et réapparition des bacilles dans l'expectoration. Création d'un pneumothorax droit largement adhérent au sommet.
Résumé	Section de brides efficace bien qu'incomplète. Deux ans après évolution controlatérale et création d'un second pneumothorax.

Observation N° 56. Due à l'obligeance de M. Foix, à Saint-Hilaire-du-Touvet.

Sujet Gra... Emile, 36 ans, aiguilleur.

Etat lésionnel avant le pneumothorax

Description des lésions : Tuberculose bilatérale excavée prédominante à droite où il existe une très grosse caverne du sommet, découverte à la suite d'une hémoptysie.

Etat général

Aspect : Relativement bon.
Température : 37°7.
B. K. : +.

Création du pneumothorax et période pré-opératoire

Etat local : Création d'un pneumothorax droit incomplet par suite d'un système adhérentiel apical assez complexe.

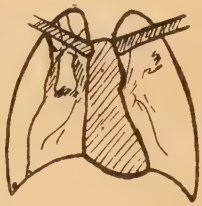

Etat général : Légèrement meilleur, température normale mais l'expectoration contient encore des bacilles.

Sept mois après la création du pneumothorax, brusque perforation nécessitant une exsufflation et pour laquelle on décide une pleuroscopie.

Remarque : Traitement aurique (1 gr. 50 de crisalbine) arrêté à cause de diarrhées.

Intervention

Date : Sept mois après la création du pneumothorax.

Protocole opératoire : Opérateur : Dr Douady.

Porte d'entrée antérieure. Le sommet est très altéré et retenu par un système d'adhérences membraneuses et vélamenteuses. Une adhérence postérieure est contiguë à du poumon très altéré, présentant des taches violacées et arrondies à la base de l'adhérence. A la base d'une autre adhérence plus antérieure on relève des taches arrondies et une zone triangulaire rose entourée de traînées fibreuses. Le lobe dans lequel apparaissent ces images paraît altéré et violacé.

Il est relié à un autre lobe pulmonaire par de petits ponts vélamentaux. La plèvre pariétale n'est pas très altérée.

Ce pneumothorax, avec des adhérences multiples et des zones caséifiées situées à la base de ces adhérences aux endroits les plus tiraillés, et dont certains points sont très certainement le siège des perforations dont on a eu récemment les signes cliniques, paraît non seulement inefficace, mais encore extrêmement dangereux.

Les adhérences 1 et 2 du schéma pourraient être coupées, mais il en resterait une dizaine d'autres, au moins aussi dangereuses quant aux déchirures pulmonaires possibles. Aussi vaut-il mieux abandonner ce pneumothorax.

Suites opératoires et complications	S. O. normales. Quinze jours après, phrénicectomie droite. Résultat remarquable : ascension diaphragmatique importante, caverne toujours visible mais très diminuée. Par la suite, disparition de la caverne et de l'expectoration. Trois mois après la phrénicectomie, les analyses sont négatives et le resteront.
Suites éloignées et résultats	**Evolution ultérieure :** Un an après son opération, le malade a pu reprendre son travail. **Résultat éloigné** (5 ans après la phrénicectomie). **Etat lésionnel :** L'examen radiologique ne montre plus trace des anciennes lésions. **Etat général :** Excellent. Analyses constamment négatives. **Activité :** Reprise d'une activité totale (travail de nuit) comme aiguilleur au P.L.M., sans aucune fatigue.
Résumé	Simple pleuroscopie faite à la suite d'une perforation dans un pneumothorax inefficace ayant conduit à l'abandon de ce pneumothorax. Phrénicectomie ayant donné un excellent résultat maintenu depuis cinq ans.

Observation N° 57. Due à l'obligeance de M. Foix, à Saint-Hilaire-du-Touvet.

Sujet

Gr... Roger, 24 ans, employé de bureau.

Etat lésionnel avant le pneumothorax

Description des lésions : Caverne ovalaire de la région axillaire gauche découverte à la suite de plusieurs hémoptysies.

Etat général

Aspect : Médiocre.
Température : 37° 9.
B. K. : +.

Création du pneumothorax et période pré-opératoire

Etat local : Pneumothorax subtotal, adhérences très étirées à l'extrême sommet.

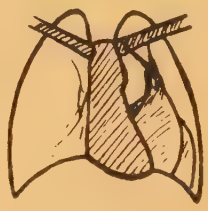

Etat général : La température se régularise, l'état général s'améliore, le poids augmente et les crachats diminuent, mais expectoration encore bacillifère par intervalle.

Intervention

Date : Neuf mois après la création du pneumothorax.

Protocole opératoire : Opérateur : Dr Douady.

Portes d'entrée axillaire et antérieure. Lobe supérieur suspendu par un long fil apical plutôt interne et par un épais ruban plaqué contre le médiastin.

Libération totale, chute du sommet.

Il existe deux petites brides allant du lobe supérieur au lobe inférieur en passant en pont au-dessus de la scissure.

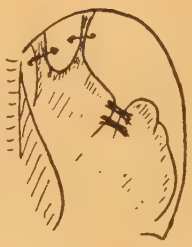

N.-B. — Les adhérences ci-dessus étant très internes ont été accrochées, amenées à distance du médiastin, puis coupées.

Suites opératoires et complications	Normales. Aucune complication. Diminution de l'expectoration encore bacillifère un mois après la section de brides, puis négative. Reprise de poids. Excellent état général. 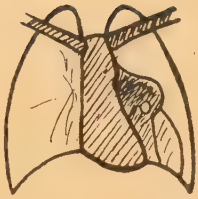
Suites éloignées et résultats	**Evolution ultérieure :** Sortie du sanatorium trois mois après l'intervention. Collapsus excellent, mais image cavitaire encore visible dans le moignon. **Résultat éloigné** (4 ans après l'intervention). **Etat lésionnel :** Moignon devenu homogène. Insufflations régulières toutes les trois semaines. **Etat général :** Excellent. Expectoration nulle. B. K. = 0. **Activité :** Reprise du travail depuis un an. Envisage d'abandonner progressivement son pneumothorax.
Résumé	Après une période d'inertie pulmonaire consécutive à la section des adhérences ayant duré environ cinq mois, excellent résultat maintenu depuis plus de trois ans.

Observation N° 58. Due à l'obligeance de MM. Douady et Cohen, à Saint-Hilaire-du-Touvet.

Sujet Ham... Gisèle, 26 ans, employée de bureau.

Etat lésionnel avant le pneumothorax

Description des lésions : Tuberculose cavitaire du sommet gauche, évolution récente.

Lésions plus anciennes fixées du sommet droit.

Etat général

Aspect : Médiocre.
Température : 37° 4.
B. K. : +.

Autres localisations : Troubles digestifs importants probablement dus à une localisation intestinale.

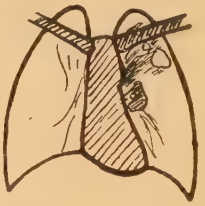

Création du pneumothorax et période pré-opératoire

Etat local : Création d'un pneumothorax gauche, rendu incomplet par un système complexe de brides apexiennes.

Etat général : Toujours très médiocre. Expectoration toujours bacillifère.

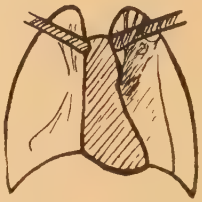

Intervention

Protocole opératoire : Deux temps de sections de brides sont pratiquées par le Dr Douady, l'un un mois après la création du pneumothorax et l'autre deux mois après, aboutissant à une libération totale du poumon.

Suites opératoires et complications	Aggravation continue de l'état général malgré un collapsus parfait. Persistance de l'image cavitaire dans le moignon. Apparition d'une très petite quantité de liquide dans le sinus costo-diaphragmatique gauche. après le 1er temps 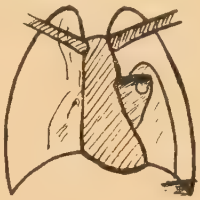 après le 2e temps
Suites éloignées et résultats	**Evolution ultérieure :** Persistance de troubles digestifs très marqués. Cependant un transit intestinal pratiqué se révèle normal, un peu accéléré. **Incidents survenus longtemps après l'intervention :** La malade sort du sanatorium en très mauvais état général quatre mois après le second temps de section de brides. Evolution contro-latérale et intestinale et décès à Paris deux mois après sa sortie du sanatorium.
Résumé	Section de brides complète suivie d'inertie pulmonaire. Evolution contro-latérale et tuberculose intestinale. Décès.

Observation N° 59. Due à l'obligeance de MM. Tobe et Degeorges, à Passy.

Sujet Mlle Hau... Simone, 24 ans, dessinatrice.

Etat lésionnel avant le pneumothorax

Description des lésions : Tuberculose bilatérale largement excavée à la base droite et dans la région sous-claviculaire gauche. Gros reliquats pleuro-pneumoniques de la base gauche.

Etat général

Aspect : Médiocre.
B. K. : ++.

Création du pneumothorax et période pré-opératoire

Etat local : Création d'un pneumothorax gauche très incomplet.
La cavité persiste.
Amélioration du côté droit.

Etat général : Meilleur, mais l'expectoration contient toujours des bacilles.

Intervention

Date : Dix mois après la création du pneumothorax.

Protocole opératoire : Opérateur : Dr Douady.

Sommet engainé par un grand voile antéro-postérieur à l'intérieur duquel il est difficile de préciser le point où le tissu pulmonaire se rapproche de la paroi.

Plusieurs voiles accessoires partant du premier sont coupés sans difficultés. Le voile principal est entamé à sa partie postérieure.

Le collapsus pulmonaire ne paraît pas sensiblement modifié.

Instrumentation de Maurer.

Schéma antéro-postérieur

Suites opératoires et complications	Aucune modification du collapsus. Un mois et demi après la section de brides, apparition de liquide avec douleurs thoraciques et température à 39°. Trois mois et demi après l'intervention, perforation et vomique. 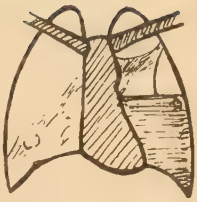
Suites éloignées et résultats	**Traitements ultérieurs :** Phrénicectomie gauche à la suite de la perforation. Lexamen radiologique révèle l'existence de deux poches : l'une supérieure et antérieure pleurale, l'autre inférieure et postérieure pulmonaire. Thoracoplastie faite par le Dr Maurer (trois premières côtes). Dans les jours suivants, vomique, infection de la plèvre, nouvelles poussées du côté droit et décès. 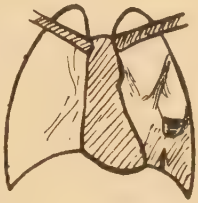
Résume	Section de brides très partielle n'ayant amené aucune amélioration du collapsus. Perforation trois mois et demi après l'intervention. Phrénicectomie gauche. Thoracoplastie des trois premières côtes. Evolution controlatérale et décès.

Observation N° 60. Due à l'obligeance de MM. Douady et Cohen, à Saint-Hilaire-du-Touvet.

Sujet

Hey... (sexe féminin), 24 ans, étudiante en lettres.

Etat lésionnel avant le pneumothorax

Description des lésions : Tuberculose ulcérocaséeuse du sommet gauche.

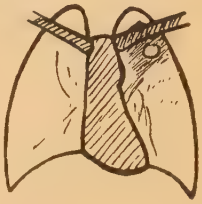

Etat général

Aspect : Assez bon.
Température : 38°.
B. K. : +.

Création du pneumothorax et période pré-opératoire

Etat local : Création d'un pneumothorax gauche incomplet par suite d'une adhérence sous-claviculaire large de plusieurs travers de doigt contenant la zone malade.

Poussée thermique après la création.

Réaction liquidienne disparaissant en quelques jours.

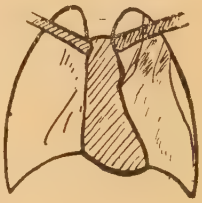

Etat général : Meilleur, température normale. L'expectoration ne contient plus de bacilles.

Une nouvelle analyse positive sept mois après la création du pneumothorax fait décider une pleuroscopie.

Intervention

Date : Huit mois après la création du pneumothorax.

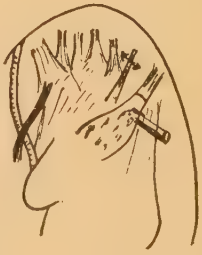

Protocole opératoire : Plèvre bien transparente. Petite hémorragie provenant de la porte d'entrée avec accumulation du sang au niveau du médiastin.

Sommet suspendu par plusieurs systèmes étendus et complexes. Large adhérence postérieure à la limite de laquelle se trouve la porte d'entrée axillaire. De plus, adhérences externes qui se présentent d'abord comme un voile tendu avec deux bords nets; mais la palpation révèle l'existence d'un seul bord d'une grande adhérence prismatique pulmonaire et par suite respectée.

Suites opératoires et complications	Apparition d'une petite quantité de liquide. Atélectasie assez marquée du lobe inférieur, mais la température est normale et les analyses de nouveau négatives. 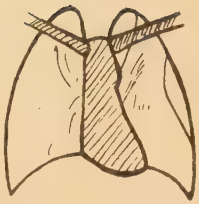
Suites éloignées et résultats	**Evolution ultérieure :** La malade quitte le sanatorium deux mois après son intervention pour aller se reposer à la campagne. Légère perte de poids. **Résultat éloigné** (18 mois après sa sortie du sanatorium). **Etat lésionnel :** Il ne persiste plus que quelques travées nettes à la place de l'ancienne lésion. Le pneumothorax est régulièrement entretenu sans incident. **Etat général :** Excellent. **Activité :** Depuis six mois, reprise de l'activité sans inconvénient.
Résume	Simple pleuroscopie n'ayant nullement modifié le collapsus. Actélectasie marquée du lobe sain après l'intervention. Très bon résultat maintenu depuis dix-huit mois.

Observation N° 61. Due à l'obligeance de MM. Douady et Cohen, à Saint-Hilaire-du-Touvet.

Sujet

Hor... Paul, 25 ans, étudiant en médecine.

Etat lésionnel avant le pneumothorax

Description des lésions : Caverne de la partie moyenne du poumon droit entourée de parenchyme relativement clair découverte à la suite d'hémoptysies répétées.

Etat général

Aspect : Assez bon.
Température : Normale.
B. K. : +.

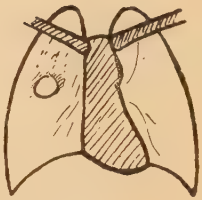

Création du pneumothorax et période pré-opératoire

Etat local : Bon pneumothorax électif bridé cependant par une adhérence axillaire insérée sur le lobe supérieur. Disparition de l'image cavitaire.

Etat général : Expectoration toujours bacillifère.

Date : Six mois après la création du pneumothorax.

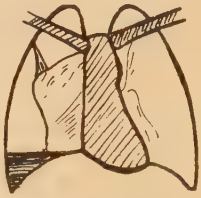

Intervention

Protocole opératoire : Portes d'entrée antérieure et axillaire. Moignon rosé avec taches noires et un certain nombre de phlyctènes transparentes. Plèvre pariétale très transparente et très vasculaire.

Adhérence unique axillaire et plutôt antérieure : ruban assez large purement fibrineux, légèrement vascularisé et bien tendu. Coupé sans difficulté à peu de distance de la paroi.

Collapsus immédiat et total.

Suites opératoires et complications

Liquide jusqu'à la coupole.

Trois mois après l'intervention, épanchement, fièvre à 39°, point de côté, dyspnée.

Deux désinsufflations.

La température pendant 15 jours au-dessus de 39° descend ensuite lentement et oscille pendant un mois entre 37° et 38°.

Trois mois et demi après l'intervention, l'expectoration ne contient plus de bacilles à l'homogénéisation.

Ponction retirant 900 cc. de liquide hémorragique qui se reproduit et doit être encore ponctionné à deux reprises (200 et 600 cc.). Après ponction, un cliché montre quatre à cinq niveaux liquides étagés. Le moignon est bien rétracté et paraît homogène.

L'état général s'améliore progressivement.

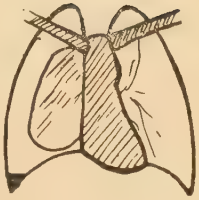

Suites éloignées et résultats

Evolution ultérieure : Le malade quitte le Sanatorium des Etudiants neuf mois après sa section de brides avec un bon état général et un moignon semblant complètement éclairci.

Incidents survenus longtemps après l'intervention : Après la sortie du sanatorium, séjour à la campagne, et pendant l'hiver séjour à Hauteville (perte de poids de 6 kg.).

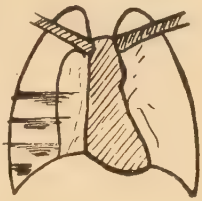

Résultat éloigné

(2 ans après la sortie du sanatorium).

Etat lésionnel : Symphyse progressive du pneumothorax à partir de la base. Persistance d'une poche postérieure et externe.

Insufflation tous les 15 jours (— 2, 150 + 5).

Parenchyme clair. Plèvre épaissie et douloureuse.

Etat général : Excellent (poids 74 kg.), expectoration minime (un crachat tous les quatre jours) et non bacillifère.

Activité : Interne des Hôpitaux de Nantes. Gros travail sans interruption depuis un an. Cure de silence observée.

Résumé

Excellent résultat maintenu depuis deux ans.

Observation	N° 62. Due à l'obligeance de M. Foix, à Saint-Hilaire-du-Touvet.
Sujet	Hou... Jean, 23 ans, ajusteur mécanicien.
Etat lésionnel avant le pneumothorax	**Description des lésions :** Tuberculose cavitaire de la partie moyenne du poumon droit découverte à la suite de plusieurs hémoptysies s'étalant sur deux ans. Léger essaimage post-hémoptoïque de la base gauche. **Etat général** **Aspect :** Assez bon. **Température :** Normale. **B. K. :** +.
Création du pneumothorax et période pré-opératoire	**Etat local :** Création d'un pneumothorax droit très incomplet par suite de nombreuses adhérences (voir schéma). **Etat général :** Bon. L'expectoration ne contient plus de bacilles. Malgré l'absence de bacilles dans l'expectoration, le malade ayant eu encore des hémoptysies, on décide une pleuroscopie.
Intervention	**Date :** Trois mois après la création du pneumothorax. **Protocole opératoire :** Pleuroscopie et section des brides latérales par le Dr Douady.

Suites opératoires et complications

Excellentes.
Collapsus amélioré; le malade n'a plus présenté d'hémoptysies.

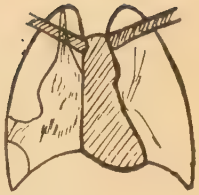

Suites éloignées et résultats

Evolution ultérieure : Le malade quitte le sanatorium en très bon état général et local quatre mois après l'intervention.

Incidents survenus longtemps après l'intervention : Un an après la sortie du sanatorium, poussée fébrile avec formation d'un épanchement liquidien. Réapparition des bacilles par intermittence.

Le malade retourne au sanatorium, son pneumothorax est régulièrement entretenu.

L'année suivante, après une permission de dix jours, toux, dyspnée, fièvre à 38°, pas de signes à l'auscultation, mais un cliché montre une poussée congestive annulaire autour de l'ancienne lésion.

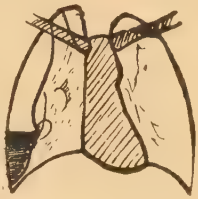

Malgré des insufflations plus importantes, la fièvre persiste (38°) et les crachats sont bacillifères.

On pratique alors une alcoolisation du phrénique droit, qui entraîne une bonne ascension diaphragmatique importante et une légère déviation du médiastin vers la gauche.

On continue à entretenir le pneumothorax par de petites insufflations (— 2, 150 — 1,5).

Le malade quitte le sanatorium en excellent état un mois après l'alcoolisation.

Résultat éloigné

(3 ans 1/2 après la 2e sortie du sanatorium).

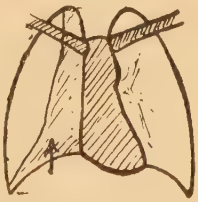

Etat lésionnel : Opacité diffuse de tout le poumon droit. Un léger épanchement apparu il y a six mois est maintenant complètement disparu.

Le pneumothorax est toujours entretenu en pressions fortement positives.

Etat général : Excellent. Le malade est marié et se porte parfaitement bien depuis trois ans.

Poids : 58 kg. 500, taille 1 m. 70, expectoration nulle (B. K. = 0); travaille depuis deux ans comme chef du service mécanique dans un sanatorium sans aucune fatigue.

Résumé

Section de brides très incomplète et inefficace ayant donné un excellent résultat maintenu depuis plus de trois ans après avoir été complété par une alcoolisation du phrénique.

Observation	N° 63. Due à l'obligeance de MM. Douady et Cohen, à Saint-Hilaire-du-Touvet.
Sujet	Hu... (sexe masculin), docteur en médecine.
Etat lésionnel avant le pneumothorax	**Description des lésions :** Tuberculose ulcéro-caséeuse du sommet droit. **Etat général** **Aspect :** Bon. **Température :** Normale. **B. K. :** +.
Création du pneumothorax et période pré-opératoire	**Etat local :** Pneumothorax subtotal. Adhérence apicale interne peu importante. Disparition progressive de la cavité, qui ne se voit plus au bout de trois mois. **Etat général :** Diminution importante de l'expectoration qui ne contient plus de bacilles.
Intervention	**Date :** Cinq mois après la création du pneumothorax. **Protocole opératoire :** Plèvre transparente. Lésions limitées au lobe supérieur, suspendu à un petit pilier apical fibreux, très tendu, coupé sans difficulté (moins de 100 m. a.). D'autre part, adhérence en plaque tout à fait postérieure, qui serait très facile à repérer si plus tard une section à ciel ouvert devenait nécessaire. Au niveau de cette dernière adhérence, le poumon pénètre exactement jusqu'à la paroi; il présente à ce niveau son maximum d'altération. Vers le médiastin, on voit parfaitement la veine cave et le passage du phrénique.

Suites opératoires et complications	Emphysème très limité. Collapsus très amélioré : moignon bien ramené contre le médiastin en position haute. Eclaircissement du parenchyme. Progrès continus de l'état général.
Suites éloignées et résultats	**Evolution ultérieure :** Le malade quitte le Sanatorium des Etudiants trois mois après l'opération pour prendre un poste d'interne dans un sanatorium. Il se marie un an après. **Incidents survenus longtemps après l'intervention :** Légère réaction liquidienne à la sortie du Sanatorium des Etudiants, disparue au bout de six semaines. **Résultat éloigné** (2 ans 1/2 après la sortie du sanatorium). **Etat lésionnel :** Anciennes lésions cicatrisées. Pneumothorax régulièrement entretenu (insufflations toutes les trois semaines). **Etat général :** Excellent. Expectoration minime. B. K. = 0. **Activité :** Normale.
Résumé	Section de brides partielle pratiquée sur un pneumothorax déjà efficace. Très bon résultat maintenu depuis plus de deux ans.

Observation N° 64. Due à l'obligeance de MM. Douady et Cohen, à Saint-Hilaire-du-Touvet.

Sujet Mlle Hus...

Etat lésionnel avant le pneumothorax

Description des lésions : Infiltrations micro-nodulaires bilatérales à prédominance droite avec petit contour suspect derrière la clavicule droite.

Etat général

Aspect : Médiocre.
Température : 38°.
B. K. : +.

Création du pneumothorax et période pré-opératoire

Etat local : Pneumothorax largement suspendu par un système complexe de la région claviculaire et maintenant la caverne béante.

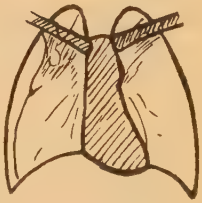

Etat général : Persistance des bacilles dans l'expectoration. Deux mois après la création du pneumothorax, hémoptysie fébrile (38° 2) durant trois jours.

Intervention

Date : Trois mois après la création du pneumothorax.

Protocole opératoire : Plèvre bien transparente. Grande expansion pulmonaire. Il existe : 1° un voile mince transparent postérieur non gênant respecté;

2° Cinq ou six brides bien limitées, fibreuses, tendues, retenant le poumon altéré à la paroi. Elles sont toutes coupées sans autre difficulté que celle résultant de la position trop basse des portes d'entrée et de l'étroitesse des espaces intercostaux;

3° Un système de membranes, assez tendu, est respecté en raison de l'aspect peu altéré à ce niveau et de l'impossibilité de faire le tour de ces membranes.

Suites opératoires et complications	Emphysème sous-cutané (épaule et cou). Le collapsus, amélioré dans la partie interne, reste sans changement dans la partie externe. Persistance d'une image cavitaire dans le lobe supérieur. Gros râles perçus à droite en arrière. Température élevée (37° 7). (Bartholinite incisée). Une seconde pleuroscopie faite quatre mois après la première montre un lobe supérieur très altéré retenu par un système apical interne respecté (fig. 2).
Suites éloignées et résultats	**Evolution ultérieure :** Cinq mois après la section de brides, apparition de troubles intestinaux. Un transit digestif montre un estomac ptosé, mais pas de signes intestinaux appréciables. Amaigrissement continu. Température instable. Un mois après, un nouveau transit révèle une douleur nette sur la moitié supérieure du cœcum et un colon ascendant nuageux, mal dessiné, spasmé à la palpation. A partir de ce moment, l'état général continue à décliner. **Résultat éloigné** **Etat lésionnel :** Forte hémoptysie (sept mois après l'opération). Analyses positives. Huit mois après la section de brides, réaction liquidienne dans le pneumothorax avec température élevée (38°). La malade meurt dans un état cachectique un an après son opération.
Résumé	Section de brides partielle et inefficace pratiquée sur un pneumothorax hémoptoïque. Tuberculose intestinale et mort.

Observation N° 65. Due à l'obligeance de MM. Douady et Cohen, à Saint-Hilaire-du-Touvet.

Sujet

Ja... (sexe masculin), 22 ans, étudiant en médecine.

Etat lésionnel avant le pneumothorax

Description des lésions : Poussée congestive du lobe supérieur droit un an après l'apparition d'une cuti positive (négative auparavant).

Etat général

Aspect : Médiocre.
Température : 39°.
B. K. : +.

Création du pneumothorax et période pré-opératoire

Etat local : Pneumothorax incomplet. Suspension apicale et axillaire. Hernie du médiastin. Electivité très prononcée. Liquide dans le cul-de-sac.

Etat général : Température normale. B. K. +.

Remarques particulières : Augmentation de l'épanchement dont le niveau supérieur arrive à 12 cm. de la clavicule.
Ponction évacuatrice retirant un litre de liquide légèrement trouble.

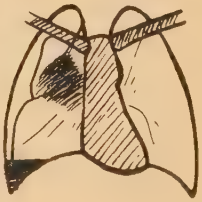

Intervention

Date : cinq mois après la création du pneumothorax.

Protocole opératoire : Plèvre assez opaque, gris rosâtre et uniforme. Moignon assez rigide respirant très peu.
On découvre rapidement une adhérence axillaire postérieure, bien tendue, sur laquelle s'est déposée de la fibrine. Cette membrane est coupée au galvanique sans difficulté. On examine et on respecte l'adhérence postéro-interne, petite plaque de symphyse qui pourrait être décollée, mais on juge que le collapsus est suffisant ainsi. A la base, réseaux de fibrine.

Suites opératoires et complications	S. O. normales. Collapsus très poussé, base respirant à peine. Liquide séparé du diaphragme par une mince bande de parenchyme. Moignon toujours suspendu par une adhérence apicale interne. 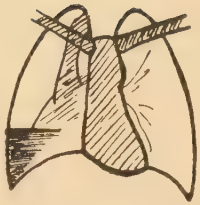
Suites éloignées et résultats	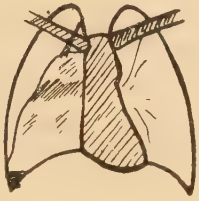 **Evolution ultérieure :** Disparition du liquide. Expansion pulmonaire satisfaisante. Zone sombre dans la partie inférieure du lobe supérieur de plus en plus réduite. Expectoration négative. **Incidents survenus longtemps après l'intervention :** A la suite de surmenage, évolution de la base droite. Gros amaigrissement. Asthénie marquée. Petit foyer de l'extrême base donnant des signes d'auscultation (souffle et couronne de crépitants), et à la radioscopie une image postérieure floue et peu homogène. Expectoration bacillifère.
Résumé	A la suite de surmenage, évolution homolatérale un an et demi après section de brides passagèrement efficace.

Observation	N° 66. Due à l'obligeance de M. Ferret, à Saint-Hilaire-du-Touvet.
Sujet	La... André, 21 ans, électricien.
Etat lésionnel avant le pneumothorax	**Description des lésions :** Tuberculose ulcérofibreuse bacilligène, évolutive de la moitié supérieure du poumon droit. **Etat général** **Aspect :** Médiocre. **Température :** Normale. **B. K. :** +.
Création du pneumothorax et période pré-opératoire	**Etat local :** Création d'un pneumothorax droit incomplet par suite de l'existence de plusieurs brides apicales et axillaires. Léger épanchement dans le sinus. **Etat général :** Toujours médiocre, expectoration toujours bacillifère.
Intervention	**Date :** Trois mois après la création du pneumothorax. **Protocole opératoire :** Opérateur : Dr Douady. Portes d'entrée antérieure et axillaire; il se produit une hémorragie importante à la seconde porte d'entrée due probablement à la blessure de la veine intercostale, cessant après ligature. Troisième porte d'entrée axillaire sous-jacente. Il existe : 1° un voile moyennement épais, très allongé sous-tendant le sommet, coagulé et sectionné; 2° quelques fils accessoires coupés sans difficultés; 3° une membrane épaisse horizontale se continuant en avant par une plaque de symphyse, et pour cette raison respectée.

Suites opératoires et complications	Malgré le régime déchloruré et l'ingestion de chlorure de calcium, forte réaction fébrile et apparition d'un épanchement. Au 4e jour, la température qui était jusque-là à 39° 5, descend à 38°. Au 6e jour, pleurésie purulente à streptocoques traitée par les lavages au lugol qui n'amènent aucune amélioration. Pleurotomie vingt jours après l'intervention amenant une grosse amélioration : chute de la courbe thermique, disparition progressive des signes d'infection générale. Mort subite un mois et demi après l'opération par défaillance du myocarde à la suite d'un lever. 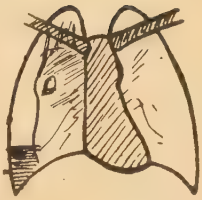
Suites éloignées et résultats	
Résumé	Pleurésie purulente à streptocoques survenue à la suite d'une section de brides incomplète et améliorée par pleurotomie. Décès par défaillance du myocarde.

Observation N° 67. Due à l'obligeance de M. Foix, à Saint-Hilaire-du-Touvet.

Sujet La... François, 33 ans, homme d'équipe au P.L.M.

Etat lésionnel avant le pneumothorax

Description des lésions : Lobite supérieure droite excavée.

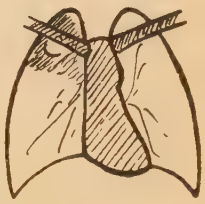

Etat général

Aspect : Médiocre.
Température : 38° 5.
B. K. : +.

Création du pneumothorax et période pré-opératoire

Autres localisations : Laryngite tuberculeuse.

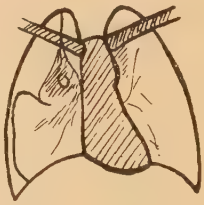

Etat local : Création d'un pneumothorax droit bridé par plusieurs adhérences apicales et axillaires.

Etat général : Meilleur. Température normale. Expectoration moins abondante mais toujours faiblement bacillifère.

Intervention

Date : Cinq mois après la création du pneumothorax.

Protocole opératoire : Opérateur : Dr Douady.

Portes d'entrée axillaires et inférieures.

Le lobe supérieur est retenu par trois adhérences filiformes qui sont coupées et trois voiles falciformes dont le plus important est incisé.

Il existe de plus une bride filiforme insérée en avant sur la paroi et au contact du péricarde sur le poumon. Cette bride est coupée sans difficulté.

Sutures des intercostaux.

Suites opératoires et complications

Léger épisode fébrile ne durant que quatre jours.

L'expectoration est à peu près nulle et toujours bacillifère un mois après l'intervention.

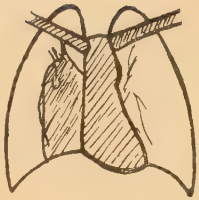

Suites éloignées et résultats

Evolution ultérieure : Le malade quitte brusquement le sanatorium un mois après l'intervention pour soigner sa mère gravement malade.

Incidents survenus longtemps après l'intervention : Un an après la sortie, bilatéralisation avec caverne sous-claviculaire nette.

Le malade fait deux nouveaux séjours au sana de l'A.M.M. pendant lesquels on pratique une phrénicectomie gauche et un traitement aurique. L'expectoration persiste, toujours positive, un an après l'atteinte du sommet gauche.

Résultat éloigné

(Trois ans après la sortie du sanatorium).

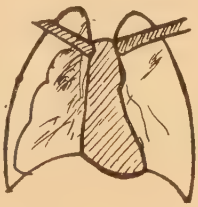

Etat lésionnel : Symphyse du sommet droit à la suite de laquelle se produit une nouvelle évolution dans le moignon.

Le malade envisage un quatrième séjour au sanatorium.

Résumé

Section de brides très partielle à la suite de laquelle sont survenues d'abord une évolution controlatérale, puis deux ans après une évolution dans le moignon incomplètement libéré.

Mauvais résultats techniques et cliniques.

Observation N° 68. Due à l'obligeance de M. Foix, à Saint-Hilaire-du-Touvet.

Sujet

La... Maurice, 38 ans, ajusteur mécanicien.

Etat lésionnel avant le pneumothorax

Description des lésions : Tuberculose largement excavée de la moitié supérieure du poumon droit.

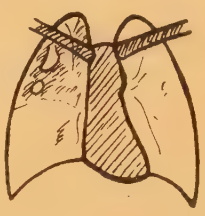

Etat général

Aspect : Médiocre.
Température : 38° 4.
B. K. : + +.

Création du pneumothorax et période pré-opératoire

Etat local : Création d'un pneumothorax droit rendu incomplet par l'existence de brides axillaires et apicales.
Légère quantité de liquide jusqu'au niveau de la coupole.

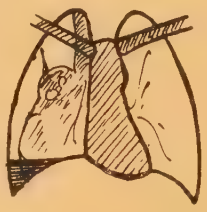

Etat général : Meilleur. Température normale, mais l'expectoration est toujours bacillifère malgré l'augmentation progressive des insufflations.

Intervention

Date : Cinq mois après la création du pneumothorax.

Protocole opératoire : Opérateur : Dr Douady.

Portes d'entrée axillaire et antérieure assez rapprochées. La bride principale extrêmement longue soulève un cône de tissu pulmonaire. Section facile près de la paroi. Le lobe supérieur est encore retenu à la partie interne et postérieure du thorax, non loin du hile, par trois rubans très courts, paraissant purement fibreux, qui sont accrochés et coupés au thermocautère. Près de l'insertion du plus large, la paroi prend un aspect rouge sans hémorragie, la base du poumon est visible, le sinus est sec. Il existe une bride de fibrine très blanche en travers du sinus.

Suites opératoires et complications

Il se produit après l'opération un petit épanchement sans fièvre qui n'est pas ponctionné.

L'expectoration se tarit et ne contient plus de bacilles.

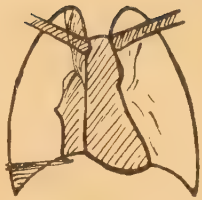

Suites éloignées et résultats

Evolution ultérieure : Le malade quitte le sanatorium un mois et demi après son intervention en bon état général et local.

Incidents survenus longtemps après l'intervention : Neuf mois après la sortie du sanatorium, réapparition des bacilles dans l'expectoration et apparition d'une cavité juxta-hilaire gauche. Création d'un pneumothorax gauche régulièrement entretenu depuis. Le pneumothorax droit a été abandonné.

Il existe un épanchement de substitution ponctionné de temps à autre.

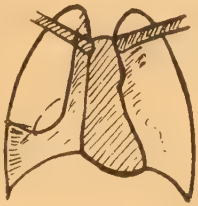

Résultat éloigné

(4 ans après la sortie du sanatorium).

Etat lésionnel : Réapparition d'une image cavitaire près du hile gauche.

Etat général : Médiocre. Présence de bacilles dans l'expectoration, pronostic réservé.

Résume

Evolution contro-latérale, survenue trois ans après une section de brides complète sur des lésions largement excavées, très évolutives, du poumon droit.

Observation N° 69. Due à l'obligeance de MM. Douady et Cohen, à Saint-Hilaire-du-Touvet.

Sujet

Lav... Raymonde, 22 ans, étudiante en sciences.

Etat lésionnel avant le pneumothorax

Description des lésions : Tuberculose bilatérale à prédominance gauche sans excavation nette.

Etat général

Aspect : Assez bon.
Température : 37°.
B. K. : +.

Création du pneumothorax et période pré-opératoire

Etat local : Création d'un pneumothorax gauche. Bon décollement, mais il existe deux petites brides internes.

Etat général : Meilleur. Persistance de l'expectoration et de la toux. Analyses négatives.

Remarque : Malgré un pneumothorax déjà efficace on décide d'intervenir en raison de la persistance de la toux et de l'expectoration.

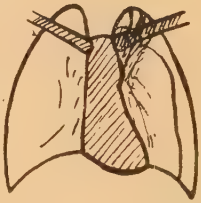

Intervention

Date : Huit mois après la création du pneumothorax.

Protocole opératoire : Sommet suspendu par un système interne composé de plusieurs voiles entrecroisés assez fins qui sont sectionnés sans difficulté au galvanocautère; il existe d'autre part un double ruban s'insérant au sommet du dôme pleural également coupé. Enfin le lobe inférieur sain est retenu à la paroi par de petits fils très nombreux dont plusieurs sont coupés.

Bon collapsus immédiat.

On respecte de courts voiles non tendus épais qui vont du lobe malade au médiastin au-dessus du hile.

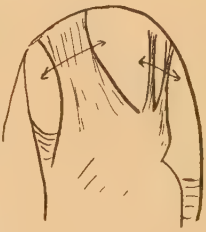

Suites opératoires et complications	S. O. bénignes : quelques gouttes de liquide dans le sinus pendant une semaine. Température normale au sixième jour. Exsufflation : — 5, — 200, — 7 1/2. L'expectoration est presque tarie. 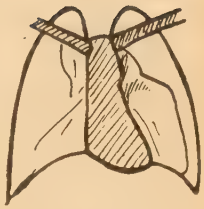
Suites éloignées et résultats	**Evolution ultérieure :** La malade sort du sanatorium cinq mois après l'intervention, en excellent état général et local, pour reprendre ses études. **Incidents survenus longtemps après l'intervention :** Un an et demi après la sortie du sanatorium, réapparition des bacilles dans l'expectoration et apparition de lésions du côté droit. Création d'un pneumothorax droit complet. **Résultat éloigné** (4 ans après l'intervention). **Etat lésionnel :** Il persiste dans le moignon gauche une tache homogène de la grosseur d'une pièce de un franc. Les deux pneumothorax sont régulièrement entretenus sans incidents. **Activité :** La malade est actuellement en clinique (opérée pour tuberculose anexielle).
Résumé	Evolution controlatérale survenue deux ans après une section de brides complète.

Observation	N° 70. Due à l'obligeance de M. Lefèvre, à Briançon.
Sujet	La..., 24 ans, infirmière.
Etat lésionnel avant le pneumothorax	**Description des lésions :** Tuberculose bilatérale à prédominance gauche. **Etat général** **Aspect :** Médiocre. **Poids :** Amaigrissement important. **Température :** Normale. **B. K. :** +.
Création du pneumothorax et période pré-opératoire	**Etat local :** Création d'un pneumothorax gauche, puis d'un pneumothorax droit cinq mois après le précédent. A droite, collapsus excellent. A gauche, il existe un système adhérentiel axillaire. **Etat général :** Meilleur. Expectoration non bacillifère.
Intervention	**Date :** Huit mois après la création du pneumothorax gauche. **Protocole opératoire :** Opérateur : Dr Douady. Portes d'entrée antérieure et axillaire. Il existe un long ruban très mince, coupé sans difficulté.

Suites opératoires et complications	S. O. normales. Désinsufflation bilatérale après l'intervention. Une analyse est encore positive un an après la section de brides, les suivantes sont constamment négatives.
Suites éloignées et résultats	**Incidents survenus longtemps après l'intervention :** Deux ans après l'intervention, apparition d'une pleurésie droite suivie de symphyse. **Résultat éloigné** **Etat lésionnel :** Pneumothorax gauche symphysé en grande partie (insufflation tous les huit jours de 150 cm3). Le pneumothorax droit a été abandonné. L'examen radiologique montre à droite une image de fibrothorax, à gauche quelques travées fibreuses et nodules calcifiés, sans lésions d'apparence évolutive. **Activité :** La malade est actuellement en rééducation au sanatorium de Chantoiseau.
Résumé	Section de brides chez une malade porteuse d'un double pneumothorax. Symphyse importante apparue trois ans après la section de brides et sans inconvénient.

Observation N° 71. Due à l'obligeance de MM. Douady et Cohen, à Saint-Hilaire-du-Touvet.

Sujet Lec... (sexe masculin), 19 ans, préparation à l'Ecole Polytechnique.

Etat lésionnel avant le pneumothorax

Description des lésions : Lobite supérieure droite excavée découverte à la suite d'une hémoptysie.

Etat général

Aspect : Bon.
Température : Normale.
B. K. : +.

Création du pneumothorax et période pré-opératoire

Etat local : Création d'un pneumothorax droit, électif, suspendu par deux adhérences, l'une axillaire, l'autre apicale interne.

Etat général : Meilleur. Disparition des bacilles dans l'expectoration.

Bien que le pneumothorax soit efficace on essaye une section de brides pour achever la guérison.

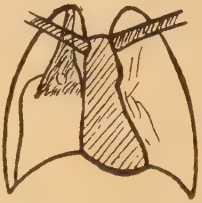

Intervention

Date : Sept mois après la création du pneumothorax.

Protocole opératoire : Lobe inférieur respirant largement. Lobe supérieur déjà diminué de volume; sans lésions caséeuses visibles en surface. Ce lobe est retenu par :

1° Une très longue bride axillaire (13 cm. environ) en forme de cordon fibreux;

2° Un cordon beaucoup plus gros dans lequel le sommet s'enfonce en pointe. Cette bride est insérée au versant interne du dôme pleural, à peu de distance du médiastin. Elle peut être accrochée et sectionnée facilement.

Collapsus total.

Suites opératoires et complications

Atélectasie totale. Prise de pression et exsufflation (— 2, — 300, — 5).

Un mois après l'intervention, le lobe inférieur a repris de l'expansion.

Une analyse a été encore positive quatre mois après la section de brides, les suivantes ont été constamment négatives.

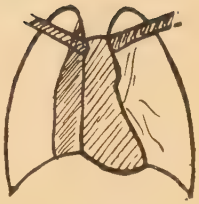

Suites éloignées et résultats

Evolution ultérieure : Le malade quitte le Sanatorium des Etudiants neuf mois après l'intervention pour continuer à se reposer d'abord en Normandie, puis à Hauteville.

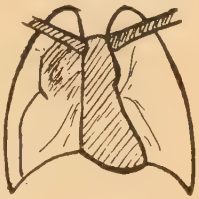

Incidents survenus longtemps après l'intervention : un an et demi après la section de brides, amaigrissement progressif, douleurs lombo-sacrées : arthrite sacro-iliaque droite. Le malade est dirigé sur Font-Romeu où l'on découvre en outre une petite lésion d'une vertèbre lombaire, point de départ d'un abcès fistulisé à la fosse iliaque droite.

Résultat éloigné

Etat lésionnel : Le lobe malade est réduit à un petit triangle sombre homogène plaqué contre le hile.

Régression de l'abcès froid.

Bon état général, le malade continue à se soigner à Font-Romeu.

Résumé

Bon résultat obtenu après section de brides complète et maintenu depuis deux ans et demi, mais apparition d'une tuberculose sacro-iliaque actuellement en voie de régression.

Observation N° 72. Due à l'obligeance de MM. Douady et Cohen, à Saint-Hilaire-du-Touvet.

Sujet

Le C..., 24 ans, étudiant en pharmacie.

Etat lésionnel avant le pneumothorax

Description des lésions : Tuberculose largement excavée du sommet gauche.

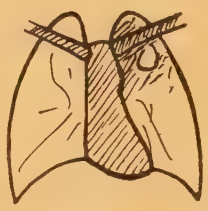

Etat général

Aspect : Médiocre.
Température : Normale.
B. K. : +.

Création du pneumothorax et période pré-opératoire

Etat local : Création d'un pneumothorax gauche. Collapsus total mais rendu incomplet par de nombreuses adhérences paraissant très fines sur le cliché.

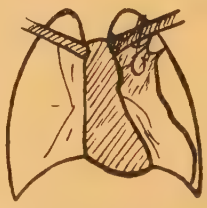

Etat général : Meilleur; mais l'expectoration contient toujours des bacilles.

Intervention

Date : Deux mois et demi après la création du pneumothorax.

Protocole opératoire : Portes d'entrée antérieure et axillaire. Le poumon est rattaché à la paroi par un système d'adhérences très complexe. A la partie moyenne il existe trois adhérences : l'une grosse inférieure cordoniforme très charnue; une deuxième plus haut située et plus postérieure, membraneuse, prolongée en arrière par un petit voile, et enfin, près de la gouttière costo-vertébrale, une membrane transparente avec renforcement antérieur. Le tout est sectionné. On aperçoit alors une membrane courte en forme de dièdre attirant le sommet en arrière.

On s'apprête à la sectionner, lorsqu'on aperçoit un gros vaisseau, qui pourrait être une artère tributaire d'une artère intercostale et se dirigeant de la paroi vers le poumon. On renonce alors à la section, d'autant plus que celle-ci ne paraît pas indispensable.

En raison de la déficience de la diathermie, l'opération a été faite au cautère, sans aucune hémorragie immédiate.



Suites opératoires et complications

Un mois et demi après l'intervention, apparition d'une pleurésie avec fièvre à 38° 8. Augmentation de l'expectoration, dyspnée.

On pratique deux désinfflations.

Ponction retirant un liquide clair séro-fibrineux (un litre).

Trois mois après, nouvelle ponction retirant encore un litre de liquide clair ne contenant ni B. K., ni polynucléaires.

Le liquide se reproduit encore à plusieurs reprises et l'on pratique deux nouvelles ponctions.

Suites éloignées et résultats

Evolution ultérieure : Un an et demi après l'intervention, le malade quitte le sanatorium en bon état général et local : le liquide est stationnaire et l'expectoration ne contient plus de bacilles.

Résultat éloigné

(Deux ans après la sortie du sanatorium).

Etat lésionnel : Le liquide a complètement disparu, le pneumothorax est régulièrement entretenu sans incident.

Etat général : Excellent.

Activité : Le malade a fini ses études de pharmacie.

Résumé

Très bon résultat, maintenu depuis deux ans, survenu après une section de brides incomplète ayant provoqué l'apparition d'un épanchement important apparu un mois et demi après l'intervention et ayant duré pendant un an.

Observation N° 73. Due à l'obligeance de MM. Douady et Cohen, à Saint-Hilaire-du-Touvet.

Sujet

Le... Roger, 23 ans, étudiant en médecine.

Etat lésionnel avant le pneumothorax

Description des lésions : A gauche : infiltration des 2/3 supérieurs du poumon avec caverne sous-claviculaire. A droite : infiltration de la moitié supérieure avec contour suspect para-hilaire.

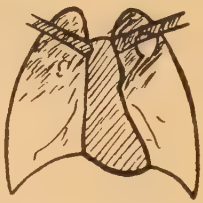

Etat général

Aspect : Médiocre.
Température : Normale.
B. K. : +.

Création du pneumothorax et période pré-opératoire

Etat local : Pneumothorax gauche subtotal électif avec brides axillaire et apicale interne.

Dans les mois qui suivent la création du pneumothorax, éclaircissement bilatéral très notable.

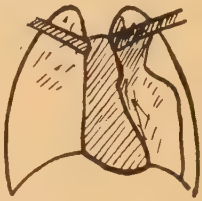

Etat général : Meilleur. Expectoration négative.

Intervention

Date : Six mois après la création du pneumothorax.

Protocole opératoire : Lobe supérieur très altéré, avec plage violacée, tiraillé et suspendu par une dizaine d'adhérences molles de fils et de voiles, le tout coupé au galvanique sans difficulté. Moignon bien libéré, battant au rythme du cœur.

Il reste un système interne avec deux plans :

L'un antérieur formé de deux brides pouvant à la rigueur être coupées; mais courtes, pulmonaires et respectées pour cette raison.

L'autre postérieur et interne, difficile à voir, respecté.

Etat syncopal avec vomissements et bradycardie dès la première porte d'entrée (sans doute dû à la cocaïne). Traitement : Ephédrine sous-cutanée.

Plèvre pariétale très douloureuse au toucher.

Suites opératoires et complications

S. O. normales. Collapsus amélioré.
Moignon retenu à la partie interne.
Nettoyage progressif des deux côtés.

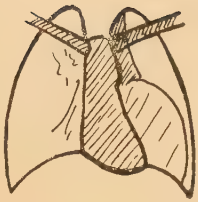

Suites éloignées et résultats

Evolution ultérieure : Le malade quitte le Sanatorium des Etudiants quatre mois après la section de brides pour prendre un service d'interne dans un sanatorium.

Résultat éloigné

(Deux ans après la section de brides).

Etat lésionnel : A gauche : bon collapsus. Pas de liquide.
A droite : quelques condensations homogènes intercleïdo-hilaires.
Insufflations toutes les cinq semaines (1.500 à 1.700 cmc.).

Etat général : Excellent. Expectoration nulle. Analyse du liquide gastrique négative.

Activité : Reprise d'une vie très active (externe des Hôpitaux de Paris depuis novembre 1937). A l'intention de préparer l'Internat des Asiles.

Résumé

Section de brides pratiquée sur un pneumothorax efficace. Très bon résultat maintenu depuis deux ans.

Observation N° 74. Due à l'obligeance de MM. Douady et Cohen, à Saint-Hilaire-du-Touvet.

Sujet

Le V..., 23 ans, étudiant.

Etat lésionnel avant le pneumothorax

Description des lésions : Tuberculose bilatérale à nette prédominance gauche.

Etat général

Aspect : Bon.
Température : Normale.
B. K. : +.

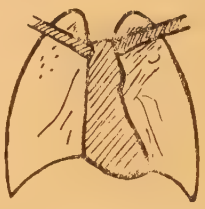

Création du pneumothorax et période pré-opératoire

Etat local : Création d'un pneumothorax gauche électif avec sommet adhérent, à plusieurs endroits.

Deux analyses sont négatives un mois après la création du pneumothorax; mais les suivantes sont positives et on décide de faire une pleuroscopie.

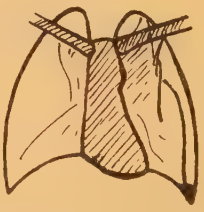

Intervention

Date : Cinq mois après la création du pneumothorax.

Protocole opératoire : Plèvre bien transparente. Pneumothorax électif; lobe inférieur rose et respirant bien. Lobe supérieur violacé, grisâtre, très altéré dans son ensemble.

Ce lobe est retenu par :

1° Deux voiles minces d'insertion apicale et externe coupés sans difficultés;

2° Une grande membrane que l'on coupe de proche en proche depuis son insertion apicale en se rapprochant de la région postéro-interne. A ce moment la membrane s'épaissit et devient molle, mais cependant on arrive à libérer tout le sommet.

Collapsus total.

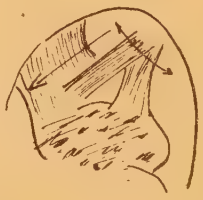

Suites opératoires et complications

S. O. Atélectasie de la base pendant quelques jours.

Une goute de liquide dans le sinus.

Analyses constamment négatives à partir de un mois après l'intervention.

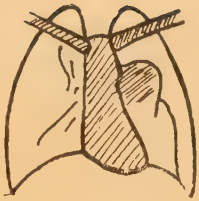

Suites éloignées et résultats

Evolution ultérieure : Le malade quitte le Sanatorium des Etudiants en excellent état pour prendre un poste de chef de laboratoire.

Résultat éloigné
(Deux ans après l'intervention).

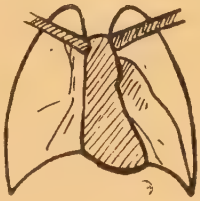

Etat lésionnel : Il ne persiste plus qu'une petite plage sombre homogène au niveau des anciennes lésions, le côté droit paraît completement nettoyé.

Etat général : Excellent.

Activité : Travaille depuis six mois comme chef de laboratoire, sans aucune fatigue.

Résumé

Très bon résultat maintenu depuis deux ans après une section de brides complète.

Observation N° 75. Due à l'obligeance de MM. Douady et Cohen, à Saint-Hilaire-du-Touvet.

Sujet Lia... (sexe masculin), 19 ans, études secondaires.

Etat lésionnel avant le pneumothorax

Description des lésions : Lobite supérieure droite excavée.

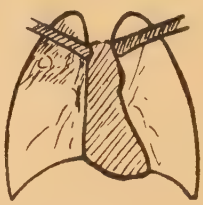

Etat général

Aspect : Assez bon.
Température : 40°.
B. K. : +.

Création du pneumothorax et période pré-opératoire

Etat local : Création d'un pneumothorax droit incomplet par suite de brides axillaires et apicales. Persistance d'une image cavitaire au pied du système axillaire.

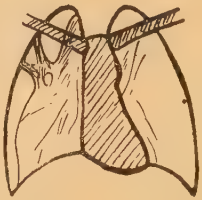

Etat général : Meilleur. Température normale.

Intervention

Date : Quatre mois après la création du pneumothorax.

Protocole opératoire : Poumon déjà collabé de façon intéressante. Lobe inférieur respirant peu, d'une teinte homogène rose violet.

Il existe deux très longs rubans dont l'un est axillaire antérieur et l'autre apical. Section galvanique facile. Un petit cordon plus postérieur est également coupé.

Collapsus immédiat et total.

Suites opératoires et complications	S. O. normales. Collapsus total. Atélectasie passagère. La zone malade est réduite à une plage sombre homogène au-dessus du hile. Très bonne électivité. Deux analyses sont encore positives pendant les deux mois qui suivent l'intervention, puis constamment négatives. 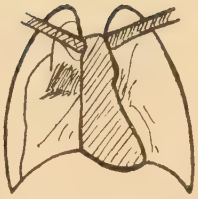
Suites éloignées et résultats	**Résultat éloigné** (Deux ans après l'intervention). **Etat lésionnel :** Les anciennes lésions ne sont presque plus visibles. Le pneumothorax est régulièrement insufflé sans incidents. **Etat général :** Excellent. **Activité :** Travaille comme employé d'économat dans un sanatorium sans aucune fatigue. 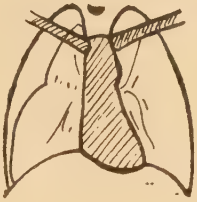
Résume	Excellent résultat maintenu depuis deux ans après une section de brides complète sur une lobite supérieure droite.

Observation N° 76. Due à l'obligeance de MM. Kanony et Babou, à Passy.

Sujet

Val... Jean, 30 ans, ingénieur chimiste.

Etat lésionnel avant le pneumothorax

Description des lésions : Tuberculose bilatérale excavée prédominante à droite, dont le début remonte à six mois environ.

Etat général

Aspect : Assez bon.
B. K. : +.

Création du pneumothorax et période pré-opératoire

Etat local : Création d'un pneumothorax droit largement adhérent au sommet.

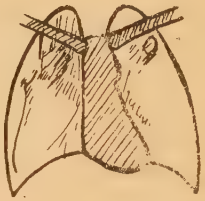

Etat général : Reprise de poids, disparition des bacilles dans l'expectoration (homogénéisation), mais un cobaye inoculé est tuberculisé.

Intervention

Date : Dix mois après la création du pneumothorax.

Protocole opératoire : Opérateur : Dr Douady.

Membrane axillaire en éventail coupée sans difficulté. Membrane apicale dans laquelle le poumon s'avance assez profondément, également coupée.

On respecte :

1° Une plaque d'adhérence antérieure paraissant assez interne;

2° Un replis falciforme pouvant donner le change avec une adhérence libre en raison de son bord libre assez épaissi et plissé; mais en réalité les deux replis de cette faux s'étalent sur la plèvre pariétale et ce méso contient du poumon dans sa base.

Suites opératoires et complications	S. O. normales. La radioscopie montre un aspect de collapsus électif. 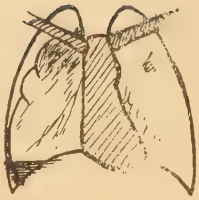
Suites éloignées et résultats	**Evolution ultérieure :** Le malade quitte le sanatorium un mois après l'intervention, en très bon état général et local, pour retourner dans le Pas-de-Calais. Revient passer chaque hiver quelques mois à Passy. **Résultat éloigné** (Trois ans après la sortie du sanatorium). **Etat lésionnel :** Le pneumothorax droit est entretenu sans incident. Persistance d'une tache cicatricielle à la place de l'ancienne cavité du côté gauche. **Etat général :** Excellent. **Activité :** Normale.
Résume	Section de brides incomplète mais très efficace ayant eu un très bon effet controlatéral. Excellent résultat maintenu depuis trois ans.

Observation N° 77. Due à l'obligeance de MM. Douady et Cohen, à Saint-Hilaire-du-Touvet.

Sujet

Mat... P.-Louis, 22 ans, docteur en droit.

Etat lésionnel avant le pneumothorax

Description des lésions : Tuberculose excavée du sommet gauche. Quelques condensations discrètes du côté droit.

Etat général

Aspect : Médiocre.
Température : 38°.
B. K. : +.

Création du pneumothorax et période pré-opératoire

Etat local : Création d'un pneumothorax gauche. Le poumon est suspendu au dôme pleural par deux fines adhérences.
La cavité est toujours bien visible au pied de l'adhérence apicale.

Etat général : Persistance de la fièvre. L'expectoration est toujours bacillifère.

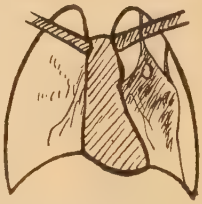

Intervention

Date : Trois mois après la création du pneumothorax.

Protocole opératoire : Portes d'entrée axillaire et antérieure. Le poumon est suspendu à un très long ruban unique, purement fibreux, coupé sans difficultés ainsi qu'un fil accessoire.
La plèvre est remarquablement transparente et le poumon de petit volume.
On voit avec netteté la crosse aortique et la base du poumon jusqu'au diaphragme.
Collapsus immédiat du poumon qui est bleu foncé, homogène, et ne respire pas.

Suites opératoires et complications	Température 38° 8 pendant deux jours, puis retournant à la normale en quatre jours. Collapsus complet avec caverne encore bien visible. Une goute de liquide dans le sinus. Au bout de trois mois la caverne a complètement disparu, l'expectoration est tarie. Une homogénéisation est encore positive onze mois après l'intervention; toutes les analyses suivantes sont négatives. 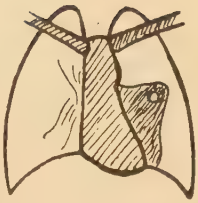
Suites éloignées et résultats	**Evolution ultérieure :** Neuf mois après l'intervention le liquide augmente progressivement et doit être ponctionné une fois; il diminue ensuite spontanément. Malgré quelques incidents (troubles digestifs passagers, avulsion en deux interventions d'une grosse dent de sagesse) l'état général s'améliore sans cesse et le moignon devient de plus en plus transparent. Le malade quitte le sanatorium vingt mois après son intervention en excellent état. Légère symphyse de la base. Un an après la sortie du sanatorium, symphyse rapide (15 jours) du pneumothorax. 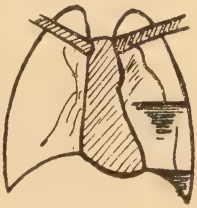 **Résultat éloigné** (Deux ans après la sortie du sanatorium). **Etat lésionnel :** Poumon gauche clair. Légère rétraction thoracique. **Etat général :** Excellent. Poids stationnaire (64 kg.). Expectoration tarie. Analyses négatives. **Activité :** Très grande (lever 8 h. 30, coucher 24 heures, aucune cure) sans aucune fatigue.
Résumé	Section de brides complète très facile. Excellent résultat maintenu depuis deux ans.

Observation	N° 78. Due à l'obligeance de MM. Douady et Cohen, à Saint-Hilaire-du-Touvet.
Sujet	Mes..., 25 ans, décorateur.
Etat lésionnel avant le pneumothorax	**Description des lésions :** Tuberculose bilatérale à nette prédominance droite où il existe une petite caverne sous-claviculaire découverte à la suite d'une hémoptysie. **Etat général** **Aspect :** Médiocre. **Température :** 38°. **B. K. :** +.
Création du pneumothorax et période pré-opératoire	**Etat local :** Création d'un pneumothorax droit très incomplet par suite d'une large adhérence apicale. Persistance de quelques condensations autour du hile gauche. **Etat général :** Amélioration importante de l'état général (température normale), mais l'expectoration est toujours bacillifère.
Intervention	**Date :** Sept mois après la création du pneumothorax. **Protocole opératoire :** Il existe très peu de place pour l'introduction des instruments. La plèvre est bien transparente, le poumon paraît peu altéré. Il existe : 1° Une symphyse axillaire en plaque étendue; 2° En arrière de la symphyse, de petites brides courtes dont beaucoup sont fibrineuses (non représentées sur la figure); 3° Un système interne constitué par une forte bride rubannée s'insérant près du médiastin et coupée sans difficulté; et par un système apical en deux plans, l'un antérieur, membrane épaisse de section fibreuse qui est coupée; l'autre postérieur formé d'adhérences très courtes contenant du poumon et respecté.

Suites opératoires et complications

Température 38°. Dyspnée, expectoration purulente. Une goute de liquide dans le cul-de-sac.

Désinsufflation à deux reprises. Ponction exploratrice. L'examen du liquide ne révèle ni B. K. ni germes.

Trois mois après l'intervention le liquide augmente et le pneumothorax se symphyse en totalité.

Deux mois plus tard, apparition de gros signes intestinaux; température élevée (37° 8), douleur et défense nettes à la palpation.

Traitement : glace, repos, puis intervention par le Dr Bonniot : anastomose iléo-sigmoïdienne.

S. O. normales, amélioration progressive de l'état général; puis abcès de la paroi abdominale incisé.

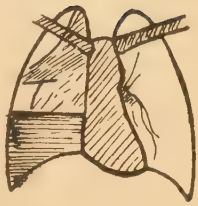

Suites éloignées et résultats

Evolution ultérieure : Dix-huit mois après la section de brides, constitution progressive d'une pachypleurite à travers laquelle on distingue difficilement le lobe supérieur encore opaque.

Rétraction thoracique droite importante.

Persistance d'un trajet fistuleux au niveau de la plaie abdominale.

Deux ans après la section de brides, le poumon gauche est complètement clair. L'hémithorax droit s'éclaircit progressivement.

Persistance de quelques douleurs abdominales et thoraciques et d'une fistule non stercorale. Le malade quitte alors le sanatorium pour reprendre une activité modérée.

Résultat éloigné

(Un an après la sortie du sanatorium).

Etat lésionnel : Persistance d'une légère opacité diffuse de l'hémithorax droit. Grosse attraction médiastinale.

Etat général : Assez bon. Analyses négatives.

Activité : Très réduite.

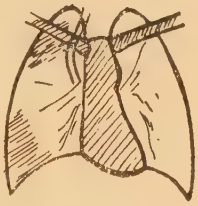

Résumé

Section de brides très incomplète à la suite de laquelle sont apparus, trois mois après, un épanchement liquidien important et une symphyse totale.

Tuberculose intestinale traitée par anastomose iléo-sigmoïdienne.

Constitution progressive d'un fibro-thorax droit.

Etat précaire.

Observation N° 79. Due à l'obligeance de MM. Pavie et Villard, à Hauteville.

Sujet Miz... Blanche, 21 ans, avocate.

Etat lésionnel avant le pneumothorax

Description des lésions : Tuberculose excavée au sommet droit.

Etat général

Aspect : Médiocre.
Température : Subfébrile.
B. K. : +.

Autres localisations : 1° Tuberculose du côté opposé remontant à sept ans et traitée par pneumothorax puis, à la suite d'une rechute, par un oléothorax.

2° Laryngite datant de un an et dont l'apparition a coïncidé avec la réapparition de phénomènes généraux et pulmonaires et une expectoration bacillifère.

Création du pneumothorax et période pré-opératoire

Etat local : Création d'un pneumothorax droit à tendance élective, mais la lésion est tiraillée par une adhérence apicale maintenant la caverne béante.

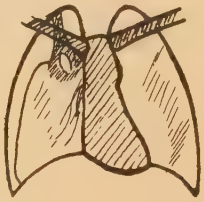

Etat général: Toujours médiocre. Persistance des bacilles dans l'expectoration.

Intervention

Date : Un mois après la création du pneumothorax.

Protocole opératoire : Opérateur : Dr Douady.
Section complète.

Suites opératoires et complications

Dans le mois qui suit l'intervention, l'expectoration devient négative puis définitivement tarie.

La température est normale.

Le pneumothorax électif, avec une grande expansion des lobes sains.

A noter quelques phénomènes cardiaques et dyspnéiques les jours d'insufflation, dus probablement au fait que le poumon droit assure presque seul la fonction respiratoire. Disparition de ces troubles par la digitale, puis la belladone.

Bonne stabilisation.

Suites éloignées et résultats

Evolution ultérieure : Neuf mois après l'intervention, la malade travaille au laboratoire du sanatorium.

Résultat éloigné

(Un an et demi après l'intervention).

Etat lésionnel : L'ancienne caverne n'est plus visible. La base a une bonne expansion respiratoire. Pneumothorax régulièrement entretenu par de petites insufflations rapprochées (250 cmc. tous les 4 ou 5 jours).

Etat général : Excellent. Augmentation de poids de 2 kg. Expectoration nulle.

B. K. : 0, depuis la section de brides.

Activité : Travail de laboratoire au sanatorium très bien supporté, mais le travail en ville et en plaine est encore à déconseiller.

Résumé

Section de brides très efficace sur une lésion excavée du sommet droit chez une malade bilatérale.

Très bons résultats maintenus depuis plus d'un an.

Observation N° 80. Due à l'obligeance de MM. Pavie, Rossignol et Villard, à Hauteville.

Sujet

Nen... Joséphine, 22 ans, sans profession.

Etat lésionnel avant le pneumothorax

Description des lésions : Lobite supérieure droite excavée.

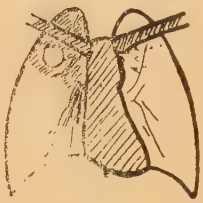

Etat général

Aspect : Médiocre.
Température : Subfébrile.
B. K. : +.

Création du pneumothorax et période pré-opératoire

Etat local : Création d'un pneumothorax droit. Il existe plusieurs adhérences apicales sous-tendant une volumineuse caverne.

Etat général : Précaire. Température subfébrile. Expectoration toujours bacillifère.

Intervention

Protocole opératoire :

Première pleuroscopie (Dr Acquaviva). — On trouve sous le champ du pleuroscope une série de brides vélamenteuses, très vascularisées et paraissant contenir du parenchyme. La section est remise à une date ultérieure.

Deuxième pleuroscopie (vingt jours après la précédente) par le Dr Douady. — Plèvre bien transparente. Le poumon, déjà très réduit de volume, dégage bien la moitié supérieure de la cavité pleurale. On coupe successivement et en allant du dehors au dedans : un voile très tendu (1), puis un mince ruban (2), un autre ruban très étiré et antérieur (3); enfin, après hésitation et uniquement en raison de l'importance de la qualité et de la nécessité d'obtenir un collapsus complet, pour diminuer le risque de perforation, une membrane très postérieure et interne (plus interne que sur le dessin), tendue, molle, paraissant assez vasculaire.



On voit parfaitement bien tous les éléments du médiastin : veine inomminée, phrénique, crosse de l'azygos et sous-clavière (5).

Collapsus total.

Suites opératoires et complications	*Première pleuroscopie.* — Présence d'une petite quantité de liquide dans le cul-de-sac. Dans les jours suivants, la cavité s'agrandit, l'expectoration est très abondante, la température subfébrile. *Deuxième pleuroscopie.* — Persistance d'une température instable et d'une expectoration toujours bacillifère. Inertie cavitaire. Injections intrapleurales successives de sels d'or, de sérum physiologique et de sérum salé hypertonique à 5 %. Constitution d'un épanchement torpide progressif, parallèlement auquel s'amorce la réduction de la cavité.
Suites éloignées et résultats	**Evolution ultérieure :** La pleurésie provoquée devient abondante et nécessite une ponction. La caverne a beaucoup diminué de volume, mais le sommet opposé se charge progressivement, la température reste subfébrile, l'expectoration bacillifère. Etat général précaire. Création d'un pneumothorax gauche, rendu incomplet par une bride apicale. Perforation à gauche. Dans les jours suivants, épanchement purulent, température à 40° et décès, dix jours après la création du second pneumothorax.
Résumé	Section de brides complète suivie d'inertie pulmonaire. Traitement par des injections intrapleurales de sels d'or et de sérum hypertonique. Bon résultat de cette thérapeutique, mais évolution controlatérale, création d'un second pneumothorax, perforation et mort.

Observation N° 81. Due à l'obligeance de MM. Douady et Cohen, à Saint-Hilaire-du-Touvet.

Sujet Net... (sexe masculin), 21 ans, externe des Hôpitaux de Paris.

Etat lésionnel avant le pneumothorax

Description des lésions : Tuberculose excavée de la partie moyenne du poumon droit à localisation péri-scissurale découverte à la suite d'une hémoptysie.

Etat général

Aspect : Assez bon.
Température : Normale.
B. K. : +.

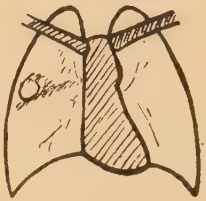

Création du pneumothorax et période pré-opératoire

Etat local : Création d'un pneumothorax droit, total à la réserve d'une adhérence axillaire ,et de deux suspensions apicales. Une goutte de liquide dans le sinus.

Etat général : Deux mois après la création du pneumothorax, l'expectoration ne contient plus de bacilles. Après un séjour de deux mois à Paris, léger amaigrissement.

Malgré l'efficacité du pneumothorax et pour consolider celle-ci, on décide une pleuroscopie pour tâcher de libérer le poumon.

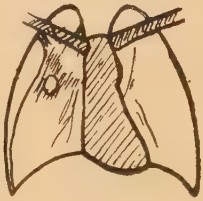

Intervention

Date : Sept mois après la création du pneumothorax.

Protocole opératoire : Le poumon est uniformément rosé et d'expansion respiratoire normale. Il est accroché à la région axillaire par deux rubans fibreux, minces, courts, bien tendus.

Bien que leur abord soit assez difficile, leur section est aisée. Le poumon se déprime aussitôt et prend un aspect ovoïde.

Suites opératoires et complications	S. O. normales. Collapsus parfait : les lobes supérieur et inférieur ont une excellente expansion. 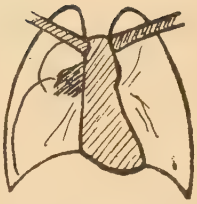
Suites éloignées et résultats	**Evolution ultérieure :** Le malade quitte le sanatorium en parfait état. Il est reçu au concours de l'internat des Hôpitaux de Paris et remplit ses fonctions d'interne en chirurgie depuis plus de deux ans. **Résultat éloigné** (2 ans 1/2 après la sortie du sanatorium). **Etat lésionnel :** Le pneumothorax est régulièrement entretenu sans incident; on ne voit plus trace des anciennes lésions. **Etat général :** Excellent. **Activité :** Très grande, sans fatigue.
Résumé	Section de brides complète sur un pneumothorax déjà efficace. Excellent résultat maintenu depuis plus de deux ans.

Observation N° 82. Due à l'obligeance de MM. Douady et Cohen, à Saint-Hilaire-du-Touvet.

Sujet Nic..., 20 ans, études secondaires.

Etat lésionnel avant le pneumothorax

Description des lésions : Tuberculose bilatérale à nette prédominance gauche où il existe une caverne parahilaire, découverte à la suite d'une hémoptysie importante.

Etat général

Aspect : Médiocre.
Température : 38°.
B. K. : +.

Création du pneumothorax et période pré-opératoire

Etat local : Création d'un pneumothorax gauche, électif et paraissant total, mais la cavité persiste dans le lobe inférieur électivement collabé.

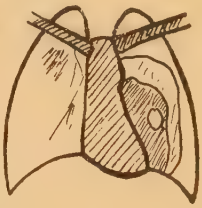

Etat général : Toujours médiocre, persistance d'une température élevée et de bacilles dans l'expectoration.
Remarque : Etant donnée la persistance de la cavité et des bacilles, on décide une pleuroscopie.

Intervention

Date : Trois mois après la création du pneumothorax.

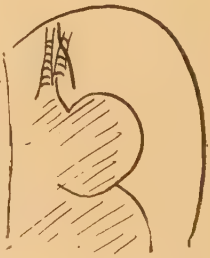

Protocole opératoire : Plèvre très transparente.
On aperçoit très nettement le versant médiastinal de la plèvre, avec l'origine de la carotide, de la sous-clavière, et le phrénique.
Les lobes pulmonaires sont bien indépendants, respirent, et sont rosés. En aucun point il n'existe d'adhérences les rattachant à la paroi.

Suites opératoires et complications

Léger emphysème sous-cutané dans les régions profondes du cou, entraînant une légère dysphagie.

La caverne se referme rapidement, le lobe inférieur s'éclaircit.

Cependant un essai de réadaptation du malade au travail entraîne une fatigue.

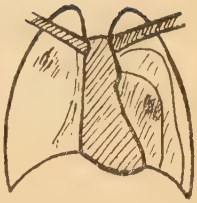

Suites éloignées et résultats

Evolution ultérieure : Six mois après la pleuroscopie, bilatéralisation discrète sans fièvre, sans altération de l'état général.

A la suite d'une hémoptysie abondante, création d'un pneumothorax droit.

Bon décollement, mais trois mois après évolution insidieuse sous le pneumothorax avec apparition d'une caverne.

(Deux mois après la création du pneumothorax, crise de rhumatisme articulaire aigu avec péricardite sèche.)

Le malade quitte le sanatorium pour aller à Clairvivre, dans un état médiocre.

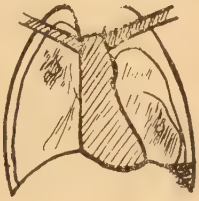

Résultat éloigné

(1 an 1/2 après la sortie du sanatorium).

Etat lésionnel : Pneumothorax bilatéral total.

A. G. : Poumon clair.

A. D. : Collapsus assez poussé ayant amené une légère hernie du médiastin. Zone condensée à la partie moyenne avec contour encore très visible, mais un peu diminué. Insufflations régulières sans incidents.

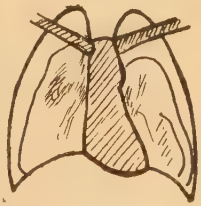

Etat général : Aucune amélioration depuis son arrivée à Clairvivre. Etat général médiocre. Pneumothorax gauche en voie de recollement partiel, on envisage le retour du malade dans sa famille.

Résumé

Simple pleuroscopie ayant amené une amélioration passagère.

Six mois après bilatéralisation et inertie pulmonaire malgré un collapsus total.

Etat précaire.

Observation N° 83. Due à l'obligeance de MM. Douady et Cohen, à Saint-Hilaire-du-Touvet.

Sujet

Nor... Robert, 23 ans, interne des Hôpitaux de Paris.

Etat lésionnel avant le pneumothorax

Description des lésions : Lobite supérieure droite excavée découverte à la suite d'une hémoptysie fébrile.

Etat général

Aspect : Assez bon.
Température : Normale.
B. K. : +.

Création du pneumothorax et période pré-opératoire

Etat local : Création d'un pneumothorax droit rendu très incomplet par un large système adhérentiel apical.

Etat général : Meilleur, disparition des bacilles dans l'expectoration.

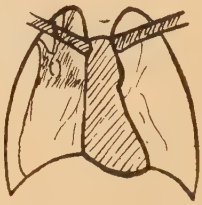

Intervention

Date : Huit mois après la création du pneumothorax.

Protocole opératoire : Plèvre transparente. Sommet suspendu à plusieurs voiles reliés les uns aux autres et formant un tout continu se dirigeant vers le versant postéro-interne du dôme et s'épaississant vers l'arrière. A la base de l'adhérence, le poumon est violet et altéré. Ailleurs il est sain.

Section de proche en proche dans du tissu bien aéré, très élastique, de plus en plus épais en arrière et hémorragique à quelques très rares points, sans que la coagulation donne des chiffres très élevés.

Collapsus immédiat. Chute du poumon.

Suites opératoires et complications

Le lendemain de l'intervention, atélectasie de la base.
Désinsufflation : — 7, — 200.

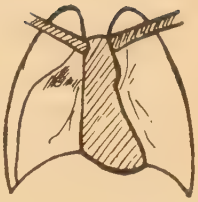

Suites éloignées et résultats

Evolution ultérieure : Le malade quitte le sanatorium un mois après l'intervention pour reprendre à Paris un service doux dans les hôpitaux.

Incidents survenus longtemps après l'intervention : Un an après la sortie du sanatorium, après un gros surmenage scolaire et professionnel et au cours de vacances dans le Midi, le malade fait une petite hémoptysie et un cliché montre une cavité du sommet gauche dans un parenchyme à peu près sain. Présence de bacilles dans l'expectoration.
Après un traitement à l'allergine qui amène une légère amélioration (disparition probable de la caverne) on crée un second pneumothorax.

Résultat éloigné

(Un an après la création du deuxième pneumothorax).

Etat lésionnel : A gauche : pneumothorax total.
A droite : symphyse totale, poumon clair.

Etat général : Excellent. Poids 78 kg. Pas d'analyse récente.

Activité : A repris depuis six mois un service d'interne en chirurgie dans un hôpital parisien.

Résumé

Section de brides complète et efficace.
Quinze mois après, à la suite d'un gros surmenage. évolution contro-latérale et création d'un second pneumothorax.
Symphyse du premier pneumothorax trois ans après sa création.
Excellent état maintenu depuis plus d'un an.

Observation N° 84. Due à l'obligeance de MM. Douady et Cohen, à Saint-Hilaire-du-Touvet.

Sujet

Pa... Albert, 18 ans, élève de première.

Etat lésionnel avant le pneumothorax

Description des lésions : Tuberculose cavitaire du sommet gauche à début brusque.

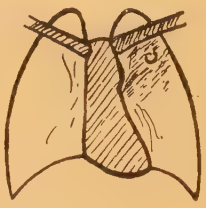

Etat général

Aspect : Médiocre.

Température : 39°.

B. K. : +.

Création du pneumothorax et période pré-opératoire

Etat local : Bon décollement mais adhérence apicale externe.

Evolution très marquée dans le moignon, la cavité a doublé de volume.

Etat général : Température 39°. Malade très fatigué.

Remarque : Une intervention d'urgence est nécessaire.

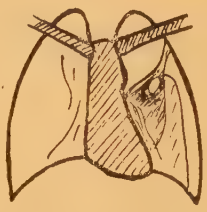

Intervention

Date : Quatre mois après la création du pneumothorax.

Protocole opératoire : Portes d'entrée axillaire et antérieure.

Bride unique, ruban assez épais dont le pied s'étale sur la paroi en patte d'oie; diamètre 12 à 15 mm. dans le plus grand sens. Au pied de la bride, la zone attirée est violacée et on devine la cavité qui est saillante.

Reste du poumon sain. Diaphragme bien visible à la base. Section facile au Jacobaeus, collapsus immédiat.

Suites opératoires et complications	Dyspnée marquée. Exsufflation nécessaire. Température redevenue normale au bout de quatre mois. Diminution de la cavité, disparition des bacilles dans l'expectoration.
Suites éloignées et résultats	**Incidents survenus longtemps après l'intervention :** Quatre ans après la sortie du sanatorium, bilatéralisation sous forme de lésions discrètes du lobe supérieur droit. Entre pour un deuxième séjour au Sanatorium des Etudiants. L'apparition d'une petite image cavitaire au niveau de la 5° côte droite et la présence de bacilles dans l'expectoration font pratiquer un pneumothorax droit. Pneumothorax subtotal mais efficace. Abandon du pneumothorax gauche. Eclaircissement rapide du parenchyme à droite. Expectoration négative. Reprise de poids. **Résultat éloigné** **Etat lésionnel :** A gauche, parenchyme clair; à droite, persistance d'une petite zone grise homogène à la partie inférieure du lobe supérieur. **Etat général :** Excellent. **Activité :** Sorti à nouveau depuis trois mois du sanatorium, a repris une vie modérément active.
Résume	Section de brides pratiquée pour des lésions évoluant sous pneumothorax. Evolution contro-latérale quatre ans après l'intervention. Bon résultat final.

Observation N° 85. Due à l'obligeance de MM. Douady et Cohen, à Saint-Hilaire-du-Touvet.

Sujet Par..., 24 ans.

Etat lésionnel avant le pneumothorax

Description des lésions : Tuberculose excavée de la moitié supérieure du poumon gauche.

Etat général

Aspect : Médiocre.
Température : Normale.
B. K. : +.
Autres localisations : 1° Tuberculose excavée du poumon droit traitée par un pneumothorax entretenu sans incident pendant trois ans. Perforation et abandon du pneumothorax en même temps que bilatéralisation.
2° Laryngite tuberculeuse.

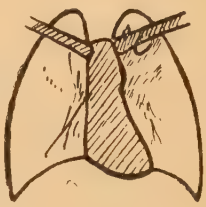

Création du pneumothorax et période pré-opératoire

Etat local : Création d'un pneumothorax gauche. Pneumothorax à tendance élective mais il existe un système adhérentiel apical.
Une goutte de liquide dans le cul-de-sac.
Persistance des images cavitaires; déviation du cœur; hernie du médiastin.

Etat général : Toujours médiocre, l'expectoration contient encore des bacilles.

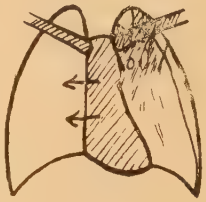

Intervention

Date : Trois mois après la création du pneumothorax.

Protocole opératoire : *Premier temps.* — Malade supportant difficilement la pression atmosphérique.
Le poumon est doué d'une expansion inspiratoire assez marquée.
Il existe de nombreuses adhérences.
On coupe d'abord quelques rubans et fils apicaux, une membrane assez large; puis on intervient sur une large adhérence, peu épaisse, assez molle, dont l'insertion commence exactement au point de pénétration de la canule intérieure et dont la section nécessite une troisième porte d'entrée, plus bas située, et externe.
On respecte deux adhérences internes en raison de leur difficulté d'accès et pour ne pas prolonger la séance.

Deuxième temps. — Cinq semaines après le précédent.
Portes d'entrée à très peu de distance des précédentes. Pression atmosphérique bien supportée, sommet bien aéré et suspendu par une bride apicale se présentant d'abord comme un ruban, mais en réalité très large quoique assez peu épaisse. Elle est coupée sans difficulté au courant galvanique.
Il existe d'autre part une forte adhérence apicale interne insérée à peu de distance de la sous-clavière, assez épaisse mais fibreuse, se laissant décomposer et couper.
Le collapsus paraît alors total.
On note sur la plèvre médiastinale, près de la crosse de la sous-clavière, de nombreuses vésicules brillantes et transparentes.
Sur le moignon, les cicatrices des sections antérieures sont visibles et très propres.

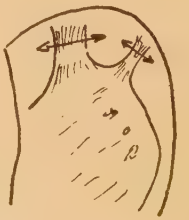

Suites opératoires et complications

Premier temps. — Suppression de la toux et légère diminution de l'expectoration, mais la température reste stationnaire et les analyses sont toujours positives. Aussi (en se basant sur la bonne oscillation du moignon autour de la bride apicale respectée) décide-t-on de pratiquer un deuxième temps.

Deuxième temps. — Collapsus complet. Lacune encore visible mais réduite. Déviation moins marquée du médiastin. Minime quantité de liquide. Emphysème sous-cutané du cou et de la face. Réaction fébrile modérée.

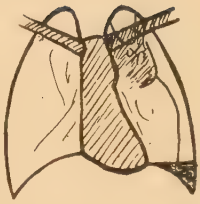

Suites éloignées et résultats

Evolution ultérieure : Quelques jours après le second temps, récidive brutale du côté droit sous forme d'une lobite supérieure excavée. Tentative infructueuse de pneumothorax. On assiste progressivement à une amélioration du côté gauche tandis que le côté droit s'aggrave. La fièvre persiste, l'expectoration est très abondante et bacillifère, la caverne du côté droit augmente de volume et le malade meurt dans un tableau d'asphyxie avec cyanose et dyspnée intenses quatre mois après sa seconde intervention.

Résumé

Section de brides complète ayant amené une amélioration du collapsus et des lésions, mais rechute du côté opposé au niveau d'anciennes lésions.

Pneumothorax impossible et mort.

Observation N° 86. Due à l'obligeance de MM. Douady et Cohen, à Saint-Hilaire-du-Touvet.

Sujet Pat... Henry, 25 ans, étudiant en médecine.

Etat lésionnel avant le pneumothorax

Description des lésions : Tuberculose excavée du sommet gauche.

Etat général

Aspect : Assez bon.
Température : Normale.
B. K. : +.
Essai infructueux d'un traitement aurique (3 gr. de crisalbine), arrêté à la suite d'un ictère.

Création du pneumothorax et période pré-opératoire

Etat local : Création d'un pneumothorax rendu incomplet par une large bride apicale gênant le collapsus de la cavité.

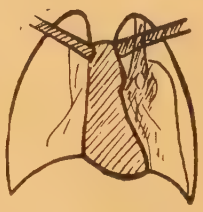

Etat général : Meilleur, cependant l'expectoration est toujours bacillifère.

Intervention

Date : Cinq mois après la création du pneumothorax.

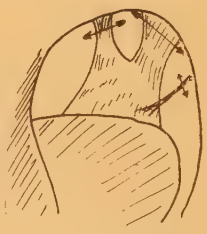

Protocole opératoire : Le sommet du poumon est rattaché au dôme pleural par une large adhérence se divisant à quelques centimètres de la paroi en deux rubans qui sont coupés sans difficulté, près de leur insertion pariétale.
On coupe également un petit fil axillaire.

Suites opératoires et complications

Quelques jours après l'intervention, apparition d'un épanchement ne dépassant pas la coupole.

Désinsufflations nécessaires à deux reprises aux 6e et 10e jours.

Excellent collapsus du lobe supérieur, réexpansion du lobe inférieur.

Disparition rapide de la cavité et nettoyage progressif du moignon.

Suites éloignées et résultats

Evolution ultérieure : L'épanchement qui était apparu à la suite de l'intervention se résorbe spontanément et n'existe plus quatre mois après celle-ci.

Le malade quitte alors le sanatorium en excellent état général et local.

Incidents survenus longtemps après l'intervention : Trois ans après la sortie du sanatorium, poussée liquidienne importante avec température à 38°, amaigrissement de 4 kg., à la suite de laquelle se produit une symphyse progressive du pneumothorax. La température redevient normale au bout de trois mois et le malade reprend du poids.

Résultat éloigné

(4 ans après la sortie du sanatorium).

Etat lésionnel : Sclérose du sommet gauche.

Etat général : Excellent. Poids 90 kg. Expectoration tarie.

Activité : Très grande comme médecin de sanatorium sans aucune fatigue.

Résumé

Section de brides complète ayant donné un excellent résultat maintenu depuis quatre ans.

Epanchement et symphyse trois ans après l'intervention.

Observation N° 87. Due à l'obligeance de M. Foix, à Saint-Hilaire du Touvet.

Sujet Pe... Joseph, 41 ans, mécanicien.

Etat lésionnel avant le pneumothorax

Description des lésions : Tuberculose excavée du poumon gauche dont le début semble remonter à plusieurs années.

Etat général

Aspect : Médiocre.
Température : 39°.
B. K. : ++.

Création du pneumothorax et période pré-opératoire

Etat local : Création d'un pneumothorax gauche. Le poumon est retenu par une bride qui paraît axillaire sur les clichés, et maintient béante la cavité du sommet.

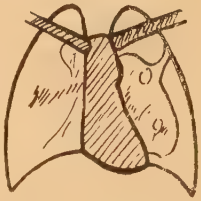

Etat général : Meilleur : légère baisse de la température qui redevient normale au bout de deux mois et demi.
L'expectoration contient encore des bacilles.

Intervention

Date : Trois mois après la création du pneumothorax.

Protocole opératoire : Opérateur : Dr Douady.
Il existe : 1° Une grosse adhérence axillaire dont la section est laborieuse (coagulation);
2° Trois petites brides apicales sectionnées sans difficulté;
3° Enfin un voile plus interne en partie coagulé, en partie sectionné directement.

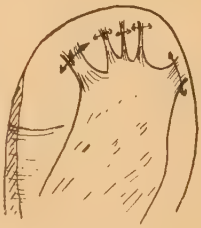

Suites opératoires et complications

Grosse diminution de l'expectoration qui passe de 20 crachats par jours à 6, puis quelques semaines plus tard à 3, mais reste encore faiblement bacillifère pendant cinq mois.

Dix jours après l'intervention, la température est normale.

La cavité est encore visible mais, grâce à des insufflations plus importantes, elle diminue progressivement pour disparaître au bout de cinq mois.

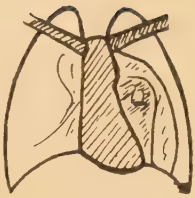

Suites éloignées et résultats

Evolution ultérieure : Le malade quitte le sanatorium en excellent état général et local sept mois après son intervention.

Résultat éloigné
(3 ans 1/2 après la sortie du sanatorium).

Etat lésionnel : Disparition à peu près totale des anciennes lésions. Pneumothorax régulièrement entretenu sans incidents.

Etat général : Médiocre.
Expectoration à peu près nulle et ne contenant pas de bacilles.

Activité : Impossibilité de travailler d'une façon suivie (troubles hépatiques).

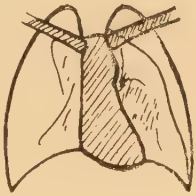

Résumé

Section de brides complète ayant donné un résultat satisfaisant maintenu depuis plus de trois ans.

Observation	N° 88. Due à l'obligeance de M. Ferret, à Saint-Hilaire-du-Touvet.
Sujet	Pha... Noël, 34 ans, représentant.
Etat lésionnel avant le pneumothorax	**Description des lésions :** Tuberculose ulcéro-caséeuse du lobe supérieur droit. **Etat général** **Aspect :** Médiocre. **Température :** 38°. **B. K. :** ++. **Autres localisations :** Tuberculose ancienne du poumon gauche traitée par un pneumothorax. Symphyse importante de celui-ci à la suite d'une poussée liquidienne. 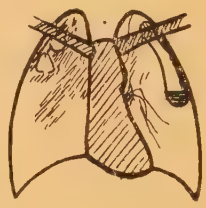
Création du pneumothorax et période pré-opératoire	**Etat local :** Création d'un pneumothorax droit à tendance élective mais rendu incomplet par une bride apicale tiraillant la caverne. **Etat général :** Toujours médiocre, persistance de la fièvre et d'une expectoration bacillifère. 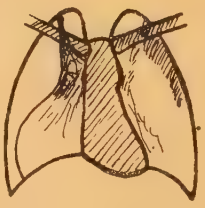
Intervention	**Date :** Trois mois après la création du pneumothorax. **Protocole opératoire :** Opérateur : Dr Douady. Il existe une longue adhérence cordiforme s'insérant sur une zone pulmonaire très altérée. Section rapide sans incident.

Suites opératoires et complications

Léger emphysème sous-cutané rapidement résorbé.

Collapsus très nettement amélioré et disparition rapide des images cavitaires au sein du lobe supérieur droit (trois mois après l'intervention).

L'expectoration qui était devenue stérile trois mois après l'intervention est légèrement bacillifère le mois suivant pour devenir définitivement stérile à partir du sixième mois.

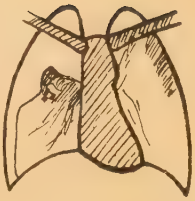

Suites éloignées et résultats

Evolution ultérieure : Un an après l'intervention, excellent état général et local. Le pneumothorax gauche a été abandonné. Le pneumothorax droit est total et électif.

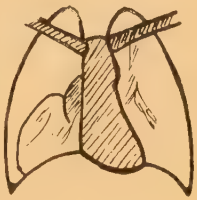

Etat lésionnel : Pneumothorax électif. Lobe supérieur parfaitement collabé et présentant une opacité homogène modérée à travers laquelle on ne distingue pas d'image cavitaire.

Léger refoulement médiastinal. Accentuation de la trame broncho-vasculaire du poumon gauche.

Etat général : Excellent, analyses négatives depuis trente mois.

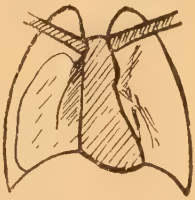

Résultat éloigné

(2 ans après la sortie du sanatorium).

Activité : Le malade a repris ses occupations de voyageur de commerce depuis deux mois.

Résumé

Tuberculose bi-latérale traitée par un pneumothorax gauche, puis un pneumothorax droit dont l'effet est devenu excellent à la suite d'une section complète sans incidents.

Observation	N° 89. Due à l'obligeance de M. Lefèvre, à Briançon.
Sujet	Pic... Blanche, 31 ans, infirmière.
Etat lésionnel avant le pneumothorax	**Description des lésions :** Tuberculose du poumon gauche excavée évoluant d'une façon torpide depuis trois ans avec hémoptysies répétées. **Etat général** **Aspect :** Médiocre. **B. K. :** +. 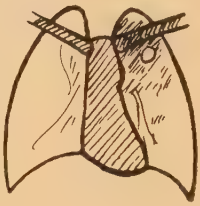
Création du pneumothorax et période pré-opératoire	**Etat local :** Pneumothorax hémostatique d'urgence. Bon décollement mais la cavité est maintenue béante par une bride apicale externe. Poussée évolutive hémoptoïque. **Etat général :** B. K. +. **Remarque :** Section de brides hémostatique. 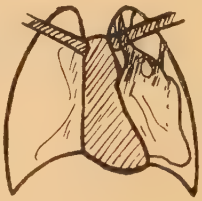
Intervention	**Date :** Un mois après la création du pneumothorax. **Protocole opératoire :** Opérateur : Dr Douady. Il existe deux systèmes, l'un axillaire membraneux, l'autre interne à insertion para médiastinale. Section facile de l'un et l'autre système. Collapsus immédiat. Le lobe supérieur seul est d'aspect anormal, le lobe inférieur est rose et parfaitement sain.

Suites opératoires et complications	Température à 38° pendant quelques jours. Un peu de liquide dans le cul-de-sac. Persistance des hémoptysies peu abondantes mais presque quotidiennes durant deux semaines. L'expectoration reste positive pendant quatre mois, puis est constamment négative. Augmentation de poids. Reprise de l'état général.
Suites éloignées et résultats	**Evolution ultérieure :** Les hémoptysies ont cessé un an après la section de brides et n'ont plus réapparu depuis. **Résultat éloigné** (4 ans après la sortie du Sanatorium de Chantoiseau à Briançon). **Etat lésionnel :** Les anciennes lésions ne sont plus décelables. Pneumothorax régulièrement entretenu (insufflations tous les deux mois). **Etat général :** Excellent. Analyses mensuelles négatives pendant deux ans après la sortie du sanatorium. **Activité :** Travail régulier d'infirmière sous-directrice de préventorium.
Résumé	Très bon résultat obtenu après section de brides d'urgence sur des lésions évolutives, maintenu pendant quatre ans.

Observation N° 90. Due à l'obligeance de M. Foix, à Saint-Hilaire du Touvet.

Sujet Pin... (sexe masculin), 20 ans, typographe.

Etat lésionnel avant le pneumothorax

Description des lésions : Gros évidement du sommet gauche. Tuberculose hémoptoïque.

Etat général

Aspect : Médiocre.
Température : Normale.
B. K. : +.

Traitement : allochrysine.

Création du pneumothorax et période pré-opératoire

Etat local : Pneumothorax incomplet. Système adhérentiel axillaire et apical.

Etat général : L'expectoration diminue alternativement négative et positive.

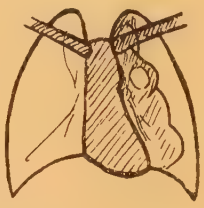

Intervention

Protocole opératoire : 1er *temps :* Six mois après la création du pneumothorax. Portes d'entrée gênantes : la bride étant antérieure.

Large membrane mince fibreuse très tendue. Section incomplète (panne d'optique).

2e *temps :* On sectionne le reste de la membrane. Après sa section, on aperçoit deux petits piliers mous et courts insérés sur le médiastin qui sont également coupés.

Collapsus amélioré mais le lobe supérieur paraît assez inerte. L'autre lobe plus expansif respire à côté de lui.

Suites opératoires et complications

S.O. normales aux deux temps. Pendant quelques jours, expectoration abondante toujours bacillifère.

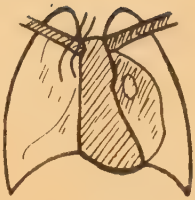

Suites éloignées et résultats

Evolution ultérieure : Un an après la section de brides, on ne voit plus l'image cavitaire dans le moignon et celui-ci est assez homogène.

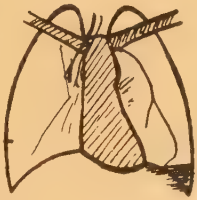

Incidents survenus longtemps après l'intervention : Légère réaction liquidienne. Expectoration diminuant progressivement, bacillifère par intermittence. Le malade quitte le sanatorium 18 mois après la section de brides en bon état général et local. L'expectoration ne contient plus de bacilles.

Résultat éloigné

(2 ans 1/2 après la sortie du sana).

Etat lésionnel : Les anciennes lésions ne sont plus visibles.

Etat général : Très bon (poids 82 kg). Pneumothorax régulièrement entretenu.
Activité : Normale.

Résumé

Très bon résultat chez un malade porteur d'un gros évidement du sommet gauche.

Observation	N° 91. Due à l'obligeance de MM. Tobe et Degeorges, à Passy.
Sujet	Pi... Suzanne, 21 ans.
Etat lésionnel avant le pneumothorax	**Description des lésions :** Lobite supérieure droite excavée. **Etat général** **Aspect :** Bon. **Température :** Normale. **B. K. :** +.
Création du pneumothorax et période pré-opératoire	**Etat local :** Bon décollement mais multiples adhérences apicales et sous-claviculaires externes. Réaction liquidienne importante sans température. **Etat général :** Persistance des bacilles.
Intervention	**Date :** Six mois après la création du pneumothorax. **Protocole opératoire :** Opérateur : Dr Douady. Ponction d'une partie du liquide à l'aide du trocart de Jacobaeus introduit dans l'aisselle et remplacement par de l'air. La deuxième canule de Jacobaeus est placée dans la partie antérieure du troisième espace. Existence de 5 à 6 cordons très longs (10 cm.), de 6 à 8 mm. de diamètre, mous et recouverts de fibrine; et d'une membrane falsiforme. Section des cordons. La faux est coagulée (0,4 ma), puis incisée jusqu'à ce qu'on ne puisse plus introduire le palpateur au delà du fond de l'incision.

Suites opératoires et complications

Dyspnée et nécessité de désinsufflation.
Très bon collapsus et éclaircissement net du lobe malade. Légère augmentation du liquide.

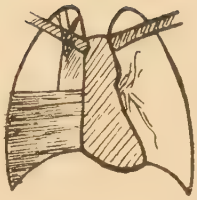

Suites éloignées et résultats

Evolution ultérieure : La malade rentre chez elle quatre mois après l'intervention en bon état général et local. L'expectoration est négative.

Incidents survenus longtemps après l'intervention : Nouvelles poussées liquidiennes survenues trois ans et cinq ans après la sortie du sanatorium rendant impossible l'abandon du pneumothorax. Ponctions de 1 litre 300, puis 950 cc., retirant un liquide séro-fibrineux hémorragique.

Résultat éloigné

(5 ans après la sortie du sanatorium).

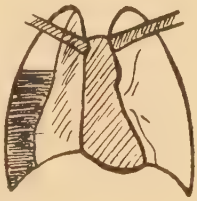

Etat lésionnel : La radiographie ne montre aucune trace des anciennes lésions.
Le liquide se reforme moins vite et le poumon reprend une assez belle expansion.

Etat général : Très bon.

Activité : La malade est mariée et mène une vie normale. Expectoration tarie. B. K. = O.

Résume

Section de brides incomplète et malgré cela efficace. Bon résultat maintenu depuis cinq ans, malgré la persistance d'un épanchement chronique.

Observation N° 92. Due à l'obligeance de MM. Tobe et Degeorges, à Passy.

Sujet

Pou... Berthe, 45 ans, institutrice.

Etat lésionnel avant le pneumothorax

Description des lésions : Tuberculose très largement excavée du poumon droit traitée par phrénicectomie n'ayant amené qu'une amélioration passagère.

Etat général

Aspect : Médiocre.
Température : 38°.
B. K. : ++.

Création du pneumothorax et période pré-opératoire

Etat local : Création d'un pneumothorax droit bridé par deux systèmes adhérentiels tiraillant la caverne juxta-hilaire.

Etat général : Toujours médiocre.

Intervention

Date : Deux mois et demi après la création du pneumothorax.

Protocole opératoire : Opérateur : Dr Douady.

Portes d'entrée axillaire et antérieure. Cordon à insertion antérieure soulevant le tissu pulmonaire en demi-globe. Section facile.

Il existe d'autre part une faux postérieure qui représente le bord antérieur d'un diaphragme dont on ne peut trouver l'autre bord libre. Le palpateur s'enfonce à 2 ou 3 cm. seulement au-dessous de cette faux. Ce bord est le siège de nombreuses lignes de force tendant fortement le tissu pulmonaire. On pratique une désinsertion en ce point. Il se produit une petite hémorragie qui est coagulée. Le collapsus est peu modifié.

En conclusion : Pneumothorax paraissant dangereux à cause de la tension autour de la zone adhérente. Menace de perforation.

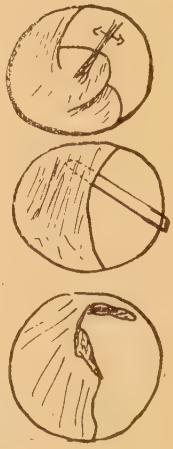

Suites opératoires et complications	Apparition d'une petite quantité de liquide. Symphyse progressive de la base et extension de la cavité. On abandonne le pneumothorax. Une thoracoplastie, proposée trois et huit mois après l'intervention est déconseillée par M. Maurer en raison du mauvais état physique et moral de la malade. Apparition d'une néphrite. La malade est envoyée en plaine et meurt quelques jours après. (Dix mois après l'intervention.) 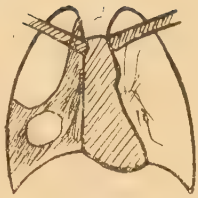
Suites éloignées et résultats	
Résume	Section de brides très partielle n'ayant amené aucune amélioration. Nécessité d'abandonner le pneumothorax. Extension des lésions, néphrite et mort.

Observation	N° 93. Due à l'obligeance de MM. Tobe et Degeorges, à Passy.
Sujet	Pou... Marie-Rose, 25 ans.
Etat lésionnel avant le pneumothorax	**Description des lésions :** Tuberculose excavée de la partie moyenne du poumon gauche dont le début remonte à deux ans (hémoptysie). **Etat général** **Aspect :** Médiocre. **Température :** 37°5. **B. K. :** +.
Création du pneumothorax et période pré-opératoire	**Etat local :** Création d'un pneumothorax gauche. Décollement total mais il existe une adhérence axillaire. Diminution de la cavité. **Etat général :** Meilleur, température normale, disparition des bacilles dans l'ex-tectoration.
Intervention	**Date :** Cinq mois après la création du pneumothorax. **Protocole opératoire :** Opérateur : Dr Douady. La pleuroscopie montre une membrane axillaire assez allongée, large de 3 cm. environ et épaisse de 5 à 6 cm. qui retient le sommet et le déforme. Le poumon est animé de battements importants. Coagulation et section de cette membrane. Il existe en outre quelques adhérences falsiformes dans la gouttière costo-vertébrale qui sont respectées. Plèvre pariétale congestive et douloureuse. Poumon paraissant peu altéré dans son ensemble.

Suites opératoires et complications	La température légèrement élevée à la suite de l'opération est redevenu normale en dix jours. Deux mois après, apparition d'une grosse hernie médiastinale diminuant après exsufflation. Vers la même époque, apparition de liquide montant progressivement jusqu'à 17 cm. de la clavicule. La caverne a disparu; l'expectoration ne contient plus de bacilles. 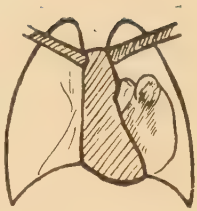
Suites éloignées et résultats	**Evolution ultérieure :** La malade sort très améliorée trois mois après son intervention. **Incidents survenus longtemps après l'intervention :** Sept mois après la sortie du sanatorium, symphyse progressive du pneumothorax. Vers la même époque, hémoptysie. Bon état pendant trois ans, puis, à la suite d'une varicelle, mauvais état général, toux et expectoration abondante. La malade refuse un nouveau séjour au sanatorium.
Résumé	Section d'une adhérence unique ayant amené une grosse amélioration du collapsus. Mais, dix mois après l'intervention, symphyse totale. Trois ans après, nouvelle évolution à la suite d'une varicelle. La malade refuse un nouveau séjour en sanatorium. Etat précaire.

Observation	N° 94. Due à l'obligeance de MM. Douady et Cohen, à Saint-Hilaire-du-Touvet.
Sujet	Pres..., (sexe féminin).
Etat lésionnel avant le pneumothorax	**Description des lésions :** Condensation non homogène sous la clavicule gauche avec image cavitaire dans le cinquième espace intercostal. **Etat général** **Aspect :** Assez bon. **Température :** 37°4. **B. K. :** +. 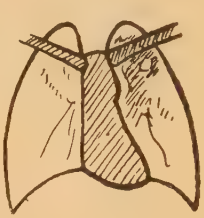
Création du pneumothorax et période pré-opératoire	**Etat local :** Pneumothorax incomplet, système adhérentiel sous-claviculaire. Un peu de liquide dans le cul-de-sac. Médiastin dévié. Deux mois après la création du pneumothorax, apparition de taches non homogènes près du hile droit. Le pneumothorax gauche est électif, les brides s'étirent, mais l'image cavitaire a nettement grandi. 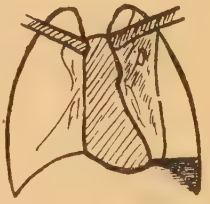
Intervention	**Date :** Quatre mois après la création du pneumothorax. **Protocole opératoire :** Portes d'entrée axillaire et antérieure. Le poumon est profondément altéré avec des plages violacées et des aspects caséeux épais. La plèvre est, par contre, très transparente. Le sommet est suspendu par une adhérence assez épaisse et charnue, bien tendue de consistance fibreuse, qui est coupée. Elle est doublée d'une faux présentant un bord externe très tranché et se continuant en arrière et en dedans par une plaque de symphyse. Elle est respectée. Enfin, tout à fait en arrière (représentée à tort en dehors sur le schéma), une adhérence plus basse, petit pilier assez court et fibreux qui est également coupé.

Suites opératoires et complications

Léger emphysème. Un peu de liquide dans le cul-de-sac.

Trois mois après l'opération, épanchement, arrivant au bout de deux mois à 6 cm. de la clavicule. Température à 38° pendant deux mois.

Quatre mois après le début de l'épanchement, ponction de 250 cc. Le poumon est plaqué contre le médiastin. On voit encore l'image claire para-hilaire, l'expectoration est toujours positive. Le côté droit s'est à peu près complètement éclairci.

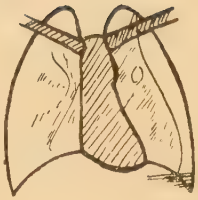

Suites éloignées et résultats

Evolution ultérieure : Onze mois après la section de brides, la malade quitte le Sanatorium des Etudiants pour se rendre à Hauteville. Son expectoration est oujours positive.

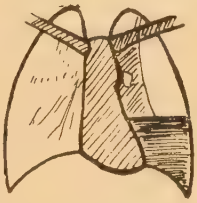

Résultat éloigné

(2 ans 1/2 après la sortie du sanatorium).

Etat lésionnel : Poumon appliqué contre le médiastin, mais adhérent en haut, en arrière et en avant. La cavité n'est plus visible dans l'ombre relativement opaque du poumon; mais elle existe certainement encore car les bacilles sont retrouvés à chaque examen.

Activité : Le pneumothorax a tendance à se recoller lentement à partir de la base; il n'existe plus de trace des ombres apparues à droite après la création du pneumothorax.

Résumé

Section de brides partielle et inefficace par suite d'inertie pulmonaire du moignon après l'intervention. Cette section paraît néanmoins avoir eu un effet contro-latéral important.

Observation

Sujet

N° 95. Due à l'obligeance de MM. Douady et Cohen, à Saint-Hilaire-du-Touvet.

Rol..., 21 ans, élève de Polytechnique.

Etat lésionnel avant le pneumothorax

Description des lésions : Tuberculose bilatérale non excavée prédominant à gauche, découverte à la suite d'une hémoptysie un an auparavant.

Etat général

Aspect : Assez bon.
Température : 37°5.
B. K. : Par intermittence.

Création du pneumothorax et période pré-opératoire

Etat local : Création d'un pneumothorax gauche. Le poumon est retenu au sommet et dans la région axillaire par de nombreuses adhérences.

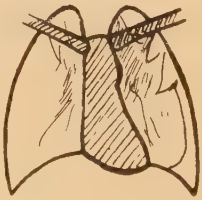

Etat général : Meilleur. Température normale. L'expectoration diminue, devient muqueuse et ne contient plus de bacilles.

Remarque : Malgré l'efficacité du pneumothorax, on décide de faire une pleuroscopie pour tacher de compléter le collapsus.

Intervention

Date : Six mois après la création du pneumothorax.

Protocole opératoire : Le malade supporte mal la cocaïne (état nauséeux). Poumon très altéré dans son ensemble et particulièrement dans la totalité du lobe supérieur : tissu grisâtre et violacé respirant assez peu, animé de battements rythmés sur le cœur.

Le sommet est suspendu :

1° Par une membrane externe assez bien tendue, plutôt fibreuse, hyperhémique et douloureuse à la section galvanique;

2° Par une double suspension apicale, assez étendue offrant la même structure que l'adhérence précédente;

3° Quelques éléments accessoires.

Toutes ces adhérences sont facilement coupées au galvanique; on coupe en outre, un cordon postérieur, s'insérant sur le lobe inférieur.

Enfin, on respecte après réflexion, une adhérence double, insérée sur le versant antéro-interne du dôme pleural. Cette adhérence comprend de petits piliers, dont l'un pourrait être sectionné, mais l'autre semble trop pulmonaire.

Cette dernière adhérence pourrait à la rigueur être coupée après étirement.

Suites opératoires et complications

Une goutte de liquide dans le cul-de-sac. Légère dextrocardie.

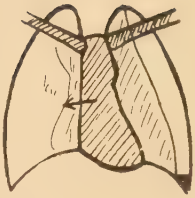

Suites éloignées et résultats

Evolution ultérieure : Le malade quitte le sanatorium trois mois après l'intervention avec un excellent état général et local' pour se rendre en Angleterre, dans un autre sanatorium. Pendant tout son séjour en Angleterre, température normale, pas d'expectoration, reprise de poids de 1 kilo.

Incidents survenus longtemps après l'intervention : Sept mois après son arrivée en Angleterre, les quantités d'air admises par le pneumothorax diminuent progressivement et, à la fin d'une insufflation, le malade accuse une douleur violente qui s'accompagne de dyspnée, tachycardie et tendance lipothymique.

Le malade rentre en France où l'on arrive à reprendre son pneumothorax.

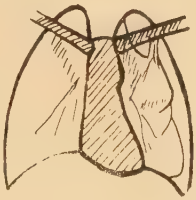

Résultat éloigné

(1 an 1/2 après son intervention).

Etat lésionnel : A droite, image sensiblement normale; à gauche, persistance de quelques ombres homogènes du sommet.

Etat général : Excellent.

Activité : Reprise d'une vie presque normale.

Résumé

Section de brides incomplète, mais ayant amené une amélioration importante du collapsus. Excellent résultat final.

Observation N° 96. Due à l'obligeance de M. Foix, à Saint-Hilaire du Touvet.

Sujet

Rol... Pierre, 20 ans, imprimeur.

Etat lésionnel avant le pneumothorax

Description des lésions : Tuberculose multi-cavitaire du poumon gauche.

A droite, petite scissure apparente et infiltrations discrètes juxta-hilaires.

Etat général

Aspect : Médiocre.
Température : 38°.
B. K. : ++.
Traitement par deux séries de cynnozyl et antigène méthylique.

Création du pneumothorax et période pré-opératoire

Etat local : Création d'un pneumothorax gauche très largent adhérent dans la région sous-claviculaire externe. Persistance des cavités qui semblent s'agrandir.

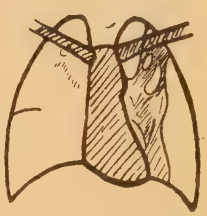

Etat général : Très mauvais. Température à 37°8. Dyspnée, expectoration très abondante et toujours fortement bacillifère.

Remarque : Vomissements fréquents depuis la création du pneumothorax.

Intervention

Date : Quatre mois et demi après la création du pneumothorax.

Protocole opératoire : Opérateur : Dr Douady.

Porte d'entrée antérieure. Il existe une adhérence unique, membraneuse, s'étendant de l'aisselle au sommet du dôme pleural.

Deuxième porte d'entrée axillaire, un peu plus latérale que le repli falciforme qui limite l'adhérence de ce côté. Coagulation (0,4 M.A.). Désinsertion de dehors en dedans de toute la membrane. Le sommet paraît libéré.

Suites opératoires et complications	La température se maintient autour de 38°. Un petit épanchement se forme et augmente lentement. Deux mois après l'intervention, la température monte à 39° et le côté droit se met à évoluer. L'examen radiologique montre une image claire sous la clavicule droite. On tente en vain de créer un pneumothorax droit. A gauche, le liquide monte progressivement, déplaçant le médiastin vers la droite. 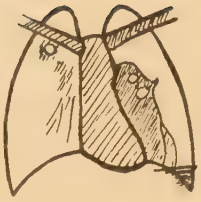
Suites éloignées et résultats	**Evolution ultérieure :** Le malade est évacué dans sanatorium de plaine en très mauvais état et meurt quelques jours après.
Résumé	Désinsertion d'une très large adhérence entraînant un collapsus complet. Deux mois après, évolution contro-latérale et mort.

Observation N° 97. Due à l'obligeance de M. Foix, à Saint-Hilaire du Touvet.

Sujet Rol... Francis, 24 ans, menuisier.

Etat lésionnel avant le pneumothorax

Description des lésions : Tuberculose excavée du sommet gauche a début aigu.

Etat général

Aspect : Médiocre.
Poids : Amaigrissement de 10 kilos.
Température : 38°.
B. K. : +.

Traitement par allergine (5 injections, suivies chaque fois d'une grosse réaction thermique).

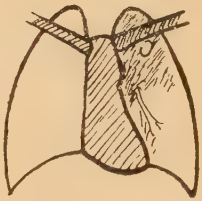

Création du pneumothorax et période pré-opératoire

Etat local : Création d'un pneumothorax gauche rendu incomplet par des brides apicales et axillaires. La cavité est encore visible au pied de la bride apicale.

Etat général : Toujours médiocre. L'expectoration contient encore des bacilles.

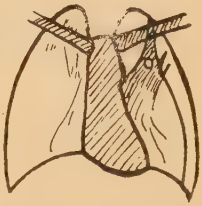

Intervention

Date : Cinq mois après la création du pneumothorax.

Protocole opératoire : Opérateur : Dr Douady.

Section galvanique simple de trois brides axillaires externes non vascularisées.

Coagulation diathermique et section galvanique d'un système plus large et plus vascularisé à l'aplomb du dôme pleural.

Une adhérence très interne, s'insérant dans la région médiastinale est respectée.

Suites opératoires et complications	Légère poussée liquidienne s'accompagnant d'une élévention thermique (37°5), qui ne dure que quelques jours, légère déviation médiastinale. L'expectoration est encore bacillifère un mois et demi après l'intervention. Elle ne contient plus de bacilles trois mois après (homogénéisation) et toutes les analyses faites à partir de ce moment sont négatives.
Suites éloignées et résultats	**Evolution ultérieure :** Le malade quitte le sanatorium avec un excellent état général et local cinq mois après son intervention. 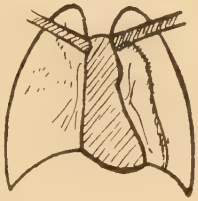 **Résultat éloigné** (2 ans après la sortie du sanatorium). **Etat lésionnel :** Il n'existe plus aucune trace de lésions du côté gauche. Le pneumothorax est régulièrement entretenu tous les quinze jours. **Etat général :** Excellent. Expectoration minime et non bacillifère. **Activité :** Le malade pourra reprendre dans quelques mois une vie sensiblement normale.
Résumé	Section de brides complète, ayant donné un excellent résultat maintenu depuis deux ans.

Observation N° 98. Due à l'obligeance de M. Ferret, à Saint-Hilaire du Touvet.

Sujet Rou... Francis, 21 ans, ajusteur-mécanicien.

Etat lésionnel avant le pneumothorax

Description des lésions : Lobite supérieure droite excavée.

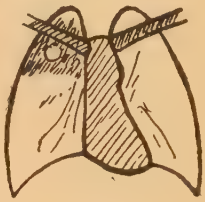

Etat général

Aspect : Assez bon.
Température : Normale.
B. K. : ++.

Création du pneumothorax et période pré-opératoire

Etat local : Création d'un pneumothorax droit incomplet par suite d'un système adhérentiel apical. Petite quantité de liquide affleurant la coupole, persistance de la caverne au pied de l'adhérence.

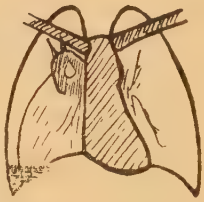

Etat général : Peu amélioré, l'expectoration contient toujours des bacilles.

Intervention

Date : Six mois après la création du pneumothorax.

Protocole opératoire : Opérateur : Dr Douady.

Lobe supérieure très infiltré, et rattaché au versant postéro-interne du dôme par une large adhérence unique, épaisse, présentant un bord externe assez net et de nombreux replis très vascularisés.

Coagulation de la tranche externe, section de quelques fils accessoires, mais respect de la large adhérence.

Collapsus inchangé.

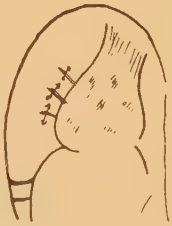

Suites opératoires et complications

Légère élévation thermique à 38° disparaissant en quelques jours.

Ascension du niveau liquide qui paraît se stabiliser au bout de trois mois.

Amélioration du collapsus par allongement de la bride et disparition de l'image circulaire dans le moignon. Sept mois après la pleuroscopie amorce de symphyse de la base.

L'expectoration ne contient plus de bacilles six mois après la pleuroscopie.

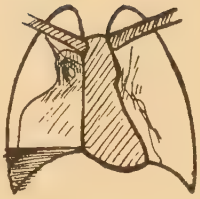

Suites éloignées et résultats

Evolution ultérieure : Le malade quitte le sanatorium en bon état général et local sept mois après son intervention.

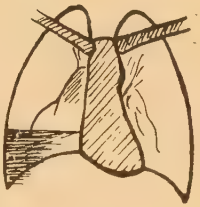

Résultat éloigné

(Deux ans après la sortie du sanatorium).

Etat lésionnel : Pachypleurite importante sous laquelle il est impossible de voir le parenchyme.

Persistance d'un léger épanchement chronique.

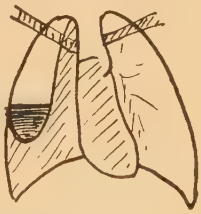

Etat général : Excellent : ni toux, ni expectoration, ni bacilles.

Activité : Depuis six mois, reprise d'une vie très active (cultivateur), sans fatigue.

Résumé

Simple pleuroscopie, pneumothorax efficace quoique incomplet. Bon résultat maintenu depuis deux ans.

Observation N° 99. Due à l'obligeance de MM. Douady et Cohen, à Saint-Hilaire-du-Touvet.

Sujet

Sai... Yves, 22 ans, avocat.

Etat lésionnel avant le pneumothorax

Description des lésions : Tuberculose largement excavée du sommet gauche.

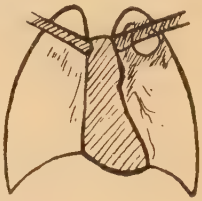

Etat général

Aspect : Assez bon.

Température : Normale.

B. K. : +.

Création du pneumothorax et période pré-opératoire

Etat local : Création d'un pneumothorax gauche bridé par un système apical complexe. Légère quantité de liquide. La cavité a diminué mais persiste.

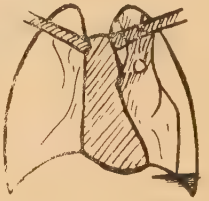

Etat général : Meilleur. Suppression de l'expectoration, augmentation du poids.

Remarque : Appendicectomie. Coliques hépatiques.

Intervention

Date : Sept mois après la création du pneumothorax.

Protocole opératoire : La pleuroscopie montre une épaisse membrane apicale interne dans laquelle le sommet paraît pénétrer profondément. Elle se prolonge sur son bord externe par une membrane plus mince qui se coude à angle droit, pour se continuer par un voile très mince, translucide, présentant trois renforcements visibles sur les clichés.

Il existe, en outre, quelques cordons axillaires et antérieurs.

De plus, le lobe supérieur est séparé du reste du poumon par une scissure sur laquelle passent en pont quelques bribes fibrineuses. Section de tous ces éléments, sauf le corps le plus épais de la bride apicale interne.

Peut-être pourrait-on intervenir ultérieurement en cas d'élongation considérable.

Suites opératoires et complications

Modification importante du collapsus avec persistance cependant d'une suspension apicale.

Disparition de l'expectoration et de la caverne.

Réexpansion du lobe sain.

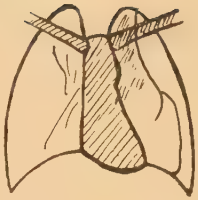

Suites éloignées et résultats

Evolution ultérieure : Le malade quitte le sanatorium en excellent état quatre mois après son intervention.

Incidents survenus longtemps après l'intervention : Un an après la sortie, évolution contro-latérale et création d'un pneumothorax droit.

Un mois après, le malade reprend une activité prudente, sous surveillance médicale.

Seize mois plus tard, mariage.

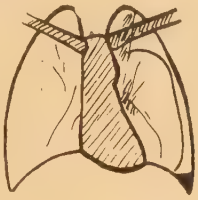

Résultat éloigné

(18 mois après la création du second pneumothorax).

Etat lésionnel : Poumon gauche tout à fait éclairci. Poumon droit en voie de nettoyage avec persistance de quelques condensations.

Etat général : Excellent. Expectoration nulle. Analyses négatives.

Activité : Reprise d'une vie presque normale.

Résumé

Section de brides incomplète, mais efficace. Un an 1/2 après évolution contro-latérale. Création d'un second pneumothorax.

Bon résultat final.

Observation N° 100. Due à l'obligeance de MM. Douady et Cohen, à Saint-Hilaire-du-Touvet.

Sujet De S..., 19 ans, étdiant.

Etat lésionnel avant le pneumothorax

Description des lésions : Tuberculose excavée du poumon gauche découverte un an auparavant à la suite d'une hémoptysie.

Etat général

Aspect : Médiocre.
Température : 38°5.
B. K. : +.

Création du pneumothorax et période pré-opératoire

Etat local : Création d'un pneumothorax gauche rendu incomplet par un système adhérentiel apical.

Apparition d'une légère quantité de liquide cinq mois après la création du pneumothorax.

Etat général : Toujours médiocre, expectoration bacillifère.

Hémoptysies répétées deux mois après la création du pneumothorax.

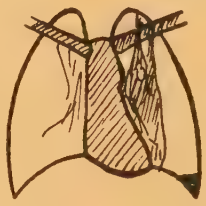

Intervention

Date : Six mois après la création du pneumothorax.

Protocole opératoire : Plèvre pariétale assez transparente mais plèvre viscérale uniformément grisâtre ne révélant rien sur l'état du lobe malade. Le liquide est visible à la base.

Le sommet est étiré et suspendu par une adhérence unique, fibrineuse doublée de deux fils accessoires.

Section très facile au cautère galvanique.

On voit très bien la crosse de l'aorte, l'origine de la carotide et le phrénique.

Suites opératoires et complications

Légère augmentation du liquide préexistant dans lequel l'examen ne montre pas de bacilles de Kock mais quelques cocci.

Atélectasie de tout le poumon. Un mois et demi après l'intervention, l'épanchement ayant augmenté on pratique une ponction qui retire deux litres d'un liquide légèrement trouble dans lequel on ne retrouve plus de germes. L'expectoration diminue mais contient encore des bacilles.

Amélioration progressive de l'état général et éclaircissement du moignon.

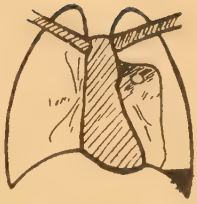

Suites éloignées et résultats

Evolution ultérieure : Nouvelle ponction de 600 cc. six mois après l'intervention retirant un liquide trouble sans aucun élément microbien.

Le malade quitte le sanatorium en excellent état un an après son intervention. L'expectoration ne contient plus de bacilles depuis huit mois.

Deux nouvelles ponctions ont été pratiquées, l'une de 400 cc., l'autre de 500 cc., retirant du pus dans lequel on a trouvé des B. K.

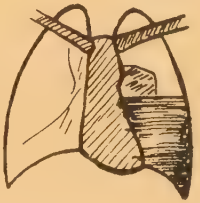

Résultat éloigné

(Un an après la sortie du sanatorium).

Etat lésionnel : L'épanchement est minime et stationnaire depuis 4 mois, le pneumothorax est insufflé tous les 20 jours (100 cc.).

Etat général : Bon, pas d'expectoration.

Activité : Le malade qui se reposait à Hauteville, va passer l'été en Berry et pense reprendre sous peu une petite activité.

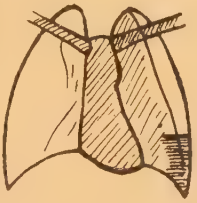

Résume

Section de brides complète à la suite de laquelle s'est produit un épanchement d'abord trouble puis franchement purulent et dans lequel une récente analyse a pu mettre en évidence des B. K.

Bon résultat pulmonaire, mais état général précaire.

Observation N° 101. Due à l'obligeance de MM. Douady et Cohen, à Saint-Hilaire-du-Touvet.

Sujet

Sch... Robert, 26 ans, avocat.

Etat lésionnel avant le pneumothorax

Description des lésions : Lobite supérieure droite largement excavée sous la clavicule.

A gauche, quelques tache à la partie moyenne du poumon.

Etat général

Aspect : Médiocre.
Poids : Amaigrissement marqué.
Température : Subfébrile 37°8.
B. K. : ++.

Création du pneumothorax et période pré-opératoire

Etat local : Création d'un pneumothorax droit électif. Mais le poumon reste suspendu par des adhérences apicales qui déforment la cavité.

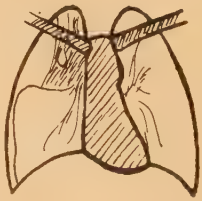

Etat général : Meilleur, mais la température reste subfébrile. L'expectoration ne contient plus de bacilles.

Intervention

Date : Quatre mois après la création du pneumothorax.

Protocole opératoire : La pleuroscopie montre trois lobes bien différenciés : le moyen rose, l'inférieur rose grisâtre, le supérieur noirâtre, très altéré, suspendu au dôme pleural, par une large crête fibreuse s'étendant d'arrière en avant, et de dehors en dedans, traversant tout le dôme pleural en diagonale. Le poumon s'y enfonce assez profondément. En la désinsérant, on la trouve composée de deux feuillets épais et d'un tissu intermédiaire lâche, aréolaire. Après coagulation (100 M.A.), on la désinsère sur toute sa longueur. On coupe alors une membrane épaisse, externe; quelques fibres accessoires postérieures, et enfin une adhérence tout à fait postérieure, située en dedans de la porte d'entrée antérieure.

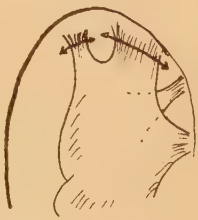

Il ne reste plus à la fin qu'une adhérence antéro-interne respectée. Il existe quelques minimes suffusions sanguines, sur la plèvre médiastinale.

Suites opératoires et complications

Température 38°3 le lendemain de l'opération puis retour à la normale en quatre jours. Exsufflation le lendemain de l'opération (O. —400, —4).

La caverne diminue rapidement et n'est plus visible au bout de deux mois.

Electivité parfaite du pneumothorax. Amélioration nette de l'état général. Reprise de poids de 6 kilos en trois mois. Suppression rapide de l'expectoration.

Le séjour en sanatorium doit cependant être prolongé par suite d'un abcès.

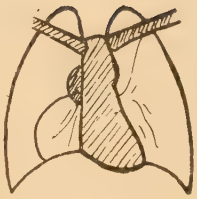

Suites éloignées et résultats

Evolution ultérieure : Le malade quitte le sanatorium en excellent état dix mois après son intervention pour aller travailler comme clerc d'avoué.

Incidents survenus longtemps après l'intervention : Un an après la sortie du sanatorium, réapparition des bacilles dans les crachats, puis poussée fébrile (39°) pendant six jours. Elargissement des ombres hilaires gauches.

Le malade essaie de reprendre son travail, mais au bout de peu de temps, la température remonte, le malade maigrit et l'examen radiologique montre l'existence d'un petit foyer ulcéreux de la région juxtahilaire postérieure gauche avec réaction scissurale nette. Le malade entre alors pour un deuxième séjour au sanatorium.

Création d'un pneumothorax gauche rendu incomplet, par une adhérence courte, suspendant la zone malade à la paroi antérieure. Ce pneumothorax est cependant efficace : toutes les analyses faites depuis ont été négatives, ainsi qu'une inoculation au cobaye.

Résultat éloigné

(Six mois après la création du second pneumothorax).

Etat lésionnel : A droite, persistance d'une obscurité bien délimitée du lobe supérieur, réduit à un très petit moignon plaqué contre le hile.

A gauche, éclaircissement presque total du parenchyme.

Les deux pneumothorax sont régulièrement insufflés, sans incident.

Etat général : Excellent, expectoration non bacillifère.

Activité : Le malade pourra reprendre sous peu une activité normale.

Résumé

Section de brides presque complète ayant donné un très bon résultat.

Un an après, évolution contro-latérale traitée par un second pneumothorax.

Excellent résultat final.

Observation	N° 102. Due à l'obligeance de M. Foix, à Saint-Hilaire du Touvet.
Sujet	Ser... Alphonse, 24 ans, cultivateur.
Etat lésionnel avant le pneumothorax	**Description des lésions :** Tuberculose bilatérale largement excavée. **Etat général** **Aspect :** Médiocre. **Température :** 39°. **B. K. :** ++.
Création du pneumothorax et période pré-opératoire	**Etat local :** Création d'un pneumothorax gauche, très largement adhérent au sommet. Apparition d'un épanchement qui augmente jusqu'à mi-hauteur du thorax. **Etat général :** Toujours médiocre. Cependant légère sédation thermique et diminution de l'expectoration.
Intervention	**Date :** Trois mois et demi après la création du pneumothorax. **Protocole opératoire :** Opérateur Dr Douady. La pleuroscopie montre une large symphyse inaccessible. La plèvre est très épaisse.

Suites opératoires et complications

Température 39° le lendemain de l'opération. Puis les jours suivants, de nouveau à 37°5. Un mois après l'intervention asthénie, état subfébrile, amaigrissement.

Suites éloignées et résultats

Traitements ultérieurs : Quatre mois après la pleuroscopie, création d'un pneumothorax droit également très incomplet, associé à un traitement aurique (myochrysine).

Six mois plus tard, abandon des deux pneumothorax. L'image cavitaire droite se rétracte nettement; à gauche, diminution de transparence semblant homogène.

L'état général s'améliore. L'expectoration diminue et ne contient plus de bacilles que par intermittence. A la sortie du sanatorium (un an après la pleuroscopie), le malade est dans un assez bon état.

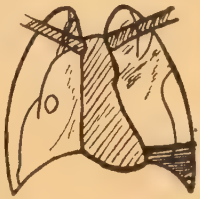

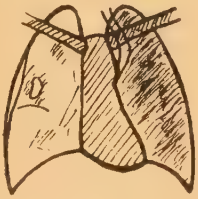

Résultat éloigné
(2 ans après la sortie du sanatorium).

Etat lésionnel : A droite, lésion fibreuse discrète; à gauche, ébauche de fibro-thorax.

Etat général : Assez bon, augmentation de poids de 5 kilos depuis la sortie du sanatorium (72 kg. 900), ni toux, ni expectoration.

Activité : Le malade fait chez lui quelques travaux de culture.

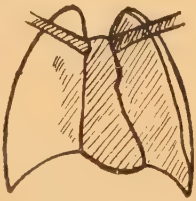

Résumé

Lésion bilatérale importante traitée sans résultat par un double pneumothorax.

Abandon des pneumothorax et amélioration progressive. Bon état maintenu depuis deux ans.

Observation N° 103. Due à l'obligeance de MM. Douady et Cohen, à Saint-Hilaire-du-Touvet.

Sujet Seu..., 23 ans, élève à l'école coloniale.

Etat lésionnel avant le pneumothorax

Description des lésions : Lobite supérieure droite sans caverne visible.

A gauche, hile opoque prolongé vers la scissure. Lésions découvertes à la suite d'une hémoptysie.

Etat général

Aspect : Floride. **Poids :** 80 kgs.
Température : Normale. **B. K. :** —.

Après une analyse douteuse (un bacille) et l'apparition de toux et de signes d'auscultation, on décide la création d'un pneumothorax.

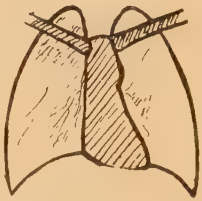

Création du pneumothorax et période pré-opératoire

Etat local : Création d'un pneumothorax droit. Bon décollement de la base, mais adhérences complexes du sommet.

Etat général : Toujours excellent. Deux analyses pratiquées pendant le mois qui suit la création du pneumothorax sont négatives, puis, le mois suivant, une analyse est positive et on décide une pleuroscopie.

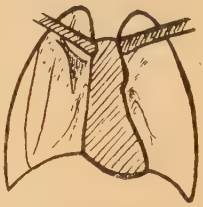

Intervention

Date : *Premier temps.* — Quatre mois après la création du pneumothorax.

Protocole opératoire : Plèvre très transparente. Portes d'entrée bas situées par crainte de tomber dans l'adhérence. On arrive cependant dans une cavité pleurale assez spacieuse. Le poumon est brunâtre et légèrement bosselé. Sa limite au niveau de l'insertion de l'adhérence est mal tranchée.

Celle-ci se présente comme une longue haie de voiles avec des renforcements falciformes. L'un de ces renforcements s'avance en un large voile mince qui est coupé sans difficulté. On pourrait aller plus loin mais les portes d'entrée étant trop basses, on doit basculer les côtes et cette manœuvre est douloureuse; pour cette raison la suite de la section est remise à un deuxième temps.

Deuxième temps. — Portes d'entrée situées un espace au-dessus des précédentes.

La cavité pleurale est plus spacieuse. On aperçoit les cicatrices des sections antérieures, blanches nacrées, très propres. En suivant ces cicatrices, on coupe un grand nombre de renforcements vélamenteux, tous très minces, en particulier un grand voile qui semble perpendiculaire aux autres et s'étend en éventail sur le versant antérieur du sommet. On le suit en le coupant jusqu'à la région du hile où il se répand sur la plèvre médiastinale.

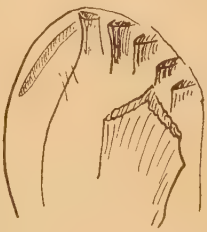

Après une longue section de tous ces voiles, on pense avoir libéré la moitié antérieure de la plèvre, mais le poumon adhère en arrière et cette adhérence paraît s'étendre jusqu'à la ligne axillaire moyenne. En somme le collapsus radiologique, sur des films de face, sera peu modifié, cependant le volume de la plèvre libre sera beaucoup augmenté en avant.

A noter : que les voiles recouvrent le poumon de telle façon que l'on ne peut pas avoir par pleuroscopie une idée du parenchyme sous-jacent.

Suites opératoires et complications

Premier temps. — Peu d'amélioration du collapsus. Légère augmentation de l'expectoration.

Un mois après l'intervention, zona cervico-intercostal avec phénomènes douloureux assez marqués.

Deuxième temps. — Collapsus très amélioré. Un peu de fièvre après l'intervention et apparition d'une faible quantité de liquide.

Amaigrissement : 5 kgs en trois semaines. Un mois après, la température est redevenue normale, le liquide diminue et l'état général reprend.

Légère symphyse de la base.

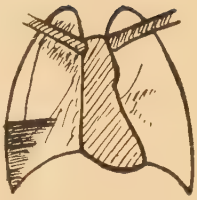

Suites éloignées et résultats

L'expectoration encore bacillifère deux mois après le second temps ne contient plus de bacilles par la suite.

Evolution ultérieure : Le malade quitte le sanatorium trois mois après la seconde intervention en excellent état général et pulmonaire, pour aller reprendre une activité prudente en montagne.

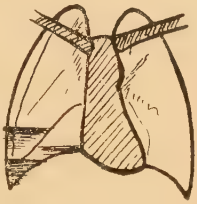

Résultat éloigné

(2 ans 1/2 après la sortie du sanatorium).

Etat lésionnel : L'aspect du parenchyme droit est masqué par une pachypleurite importante.

A gauche il persiste toujours quelques condensations péri-scissurales. Le pneumothorax est régulièrement insufflé toutes les trois semaines (— 3, 250, — 14).

Etat général : Excellent.

Activité : Reprise d'une activité normale.

Résumé

Section de brides incomplète, ayant donné un excellent résultat maintenu depuis plus de deux ans.

Observation N° 104. Due à l'obligeance de MM. Tobe et Degeorges, à Passy.

Sujet

Taq... Gaston, 16 ans, sans profession.

Etat lésionnel avant le pneumothorax

Description des lésions : Lobite supérieure droite excavée. Légère infiltration para-scissurale gauche.

Etat général

Aspect : Médiocre.
Température : 38°.
B. K. : ++.

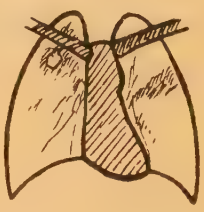

Création du pneumothorax et période pré-opératoire

Etat local : Création d'un pneumothorax droit électif, mais largement bridé par un système adhérentiel apical complexe.

Etat général : Toujours mauvais. Persistance de la fièvre et des bacilles.

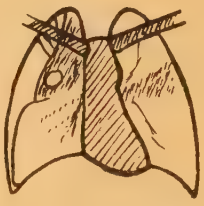

Intervention

Date : Cinq mois après la création du pneumothorax.

Protocole opératoire : Opérateur : Dr Douady.

Portes d'entrée antérieure et axillaire. Il existe une grande membrane tendue d'avant en arrière, entre le sommet du poumon et le dôme pleural; son bord antérieur est net, son bord postérieur se continue avec un système membraneux épais, confinant à une plaque de symphyse.

Section du voile après coagulation (0,5 M.A.) et section partielle des membranes qui garnissent la plaque de symphyse. Tissu friable, humide, de mauvais aspect.

La plèvre pariétale est congestionnée. Le poumon altéré au niveau du lobe supérieur est rose dans son ensemble. La base est rattachée au diaphragme par un voile bien visible.

Suites opératoires et complications	Expectoration très abondante. Perforation, ou fissuration probable. La température persiste aux environs de 39° le soir. La radioscopie montre une accentuation nette des condensations para-hilaires gauches. Un épanchement apparu après l'intervention monte progressivement. Le malade meurt cinq mois après l'intervention.
Suites éloignées et résultats	
Résumé	Section de brides incomplète et partielle chez un malade atteint de lésions bilatérales. Après l'intervention, évolution controlatérale, syndrome de perforation, épanchement et mort.

Observation N° 105. Due à l'obligeance de MM. Douady et Cohen, à Saint-Hilaire-du-Touvet.

Sujet

Thi... Jean, 26 ans, étudiant à l'Ecole Centrale.

Etat lésionnel avant le pneumothorax

Description des lésions : Tuberculose largement excavée du poumon gauche (grosse bulle para-hilaire avec niveau liquide).

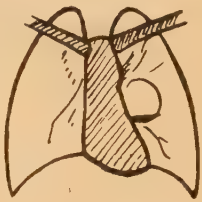

Etat général

Aspect : Médiocre.
Température : 38°.
B. K. : ++.

Création du pneumothorax et période pré-opératoire

Etat local : Création d'un pneumothorax gauche rendu incomplet par des brides apicales et axillaires. La caverne persiste.

Etat général : Meilleur. Température normale. Mais l'expectoration augmente et contient toujours des bacilles.

Intervention

Date : Un an après la création du pneumothorax.

Protocole opératoire : Il existe plusieurs systèmes : les uns vélamenteux coupés d'abord, les autres membraneux également coupés.

Le sommet reste tiraillé par deux points : l'un postérieur, constitué par une adhérence membraneuse à plusieurs plans, l'autre tout à fait interne dans lequel le poumon s'attache au tronc brachio-céphalique. Cette dernière adhérence ne se prête pas à la section, et au cours de sa palpation il se produit une légère hémorragie.

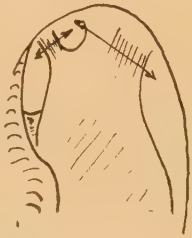

Le sommet à moitié libéré reste tiraillé entre le point interne et le point postérieur.

Suites opératoires et complications

S. O. normales.

Un mois après l'intervention, on pratique une alcoolisation du phrénique gauche. Bonne ascension du diaphragme gauche et suppression du pneumothorax « à corde ». Cure déclive stricte consécutive.

L'état général s'améliore progressivement, bien que le poids reste déficient.

L'imagle lacunaire devient moins nette et puis s'efface.

L'expectoration devient négative un mois après l'alcoolisation du phrénique.

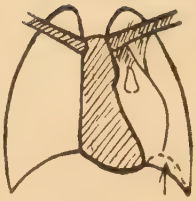

Suites éloignées et résultats

Evolution ultérieure : Le malade quitte le sanatorium dix mois après son intervention avec un bon état général et local, et sept mois plus tard il rentre à l'Ecole Centrale.

Incidents survenus longtemps après l'intervention : Un mois après son entrée à l'Ecole, épisode fébrile à type grippal. Analyse positive. Une radiographie montre une atteinte lobaire supérieure droite.

Retour au Sanatorium des Etudiants.

Création d'un pneumothorax droit, total et électif.

Très bonne tolérance du double pneumothorax, éclaircissement lent mais continu. Homogénéité complète du moignon, analyses constamment négatives, huit mois après la création du pneumothorax.

Equilibre général plus satisfaisant, malgré un poids toujours insuffisant.

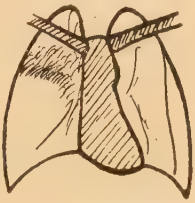

Résultat éloigné

(Six mois après son second séjour).

Etat lésionnel : Les deux pneumothorax sont insufflés régulièrement sans incident.

A gauche : poumon tout à fait clair.

A droite : persistance d'une zone opaque homogène bien limitée à la partie inférieure du lobe supérieur.

Etat général : Assez bon malgré la maigreur (52 kgs 200). Température normale. Expectoration nulle. Analyses négatives.

Activité : Après un repos de quelques mois à la campagne, a repris un travail modéré.

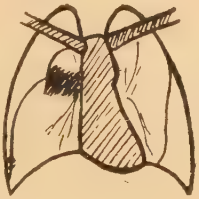

Résumé

Section de brides incomplète et tardive, complétée par une alcoolisation du phrénique.

Bon résultat, mais huit mois plus tard évolution contro-latérale, traitée par un second pneumothorax.

Bon résultat final.

Observation N° 106. Due à l'obligeance de MM. Douady et Cohen, à Saint-Hilaire-du-Touvet.

Sujet

Thi..., 20 ans, élève à l'Ecole des Travaux Publics.

Etat lésionnel avant le pneumothorax

Description des lésions : Tuberculose excavée de la partie supérieure du poumon droit à type de lobite.

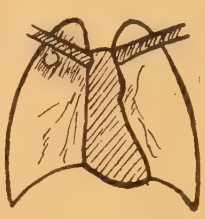

Etat général

Aspect : Assez bon.
Poids : Amaigrissement récent.
Température : 38° 5.
B. K. : ++.

Création du pneumothorax et période pré-opératoire

Etat local : Création d'un pneumothorax droit. Le lobe supérieur reste tiraillé par plusieurs brides apicales, maintenant béante une large cavité.

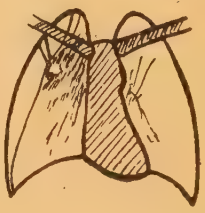

Etat général : Toujours assez bon. Léger amaigrissement. Température 38°. Expectoration toujours bacillifère.

Intervention

Date : Cinq semaines après la création du pneumothorax.

Protocole opératoire : Plèvre bien transparente. Poumon accroché tout d'abord par un système axillaire dont l'insertion est très proche des portes d'entrée. On arrive cependant à le couper. Il se compose de voiles transparents, assez tendus.

Le poumon reste alors accroché à un système très interne, para-médiastinal. On peut en faire le tour et on commence à en inciser un bord mais l'on s'arrête en raison de la proximité du poumon et surtout en présence d'un tissu mou, humide et cruanté en nappe. La section pourrait éventuellement être reprise après étirement, mais le collapsus doit être suffisant.

Suites opératoires et complications

Emphysème sous-cutané assez étendu.
Température 40° pendant un jour. Production d'une petite quantité de liquide.
Efficacité très nette du pneumothorax après la section de brides : effacement progressif rapide de la caverne, qui n'est plus visible trois mois après l'intervention. Les analyses, positives pendant deux mois, sont négatives à partir du troisième mois.
Progrès très marqués de l'état général. Augmentation de poids de 10 kgs. Suppression presque complète de l'expectoration.

Suites éloignées et résultats

Evolution ultérieure : Le malade quitte le sanatorium six mois après son intervention, en excellent état : poids 76 kgs 400. Expectoration très rare. Analyses négatives. Pneumothorax électif, base respirant bien; le lobe supérieur, collé contre le médiastin et suspendu par une mince adhérence, est sombre dans sa totalité, mais homogène.

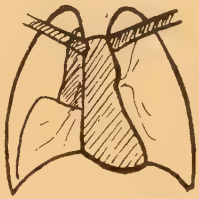

Résultat éloigné

(Treize mois après la sortie du sanatorium).

Etat lésionnel : Le lobe supérieur s'est légèrement éclairci, mais présente toujours une opacité homogène. Marche parfaite du pneumothorax.

Etat général : Excellent. Expectoration nulle. Analyses négatives.

Activité : Le malade a repris un travail modéré sans fatigue.

Résumé

Section de brides incomplète, mais ayant donné un excellent résultat maintenu depuis plus d'un an.

Observation N° 107. Due à l'obligeance de MM. Tobe et Degeorges, à Passy.

Sujet Tho... Charles, 19 ans, cultivateur.

Etat lésionnel avant le pneumothorax

Description des lésions : Tuberculose bilatérale largement excavée aux sommets.

Etat général

Aspect : Médiocre.
Température : 38°.
B. K. : ++.

Création du pneumothorax et période pré-opératoire

Etat local : Création d'un pneumothorax gauche très largement adhérent au sommet. La cavité est toujours très visible.

Etat général : Toujours mauvais (température à 38°), malgré une disparition paradoxale des bacilles dans l'expectoration.

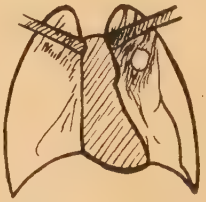

Intervention

Date : Trois mois et demi après la création du pneumothorax.

Protocole opératoire : Opérateur : Dr Douady.

Tout le sommet est englobé dans une large adhérence doublée de nombreux voiles en couronne. Ce sommet paraît très altéré.

Section purement galvanique en raison de la nécessité de procéder très rapidement. Tous les voiles sont détruits. L'adhérence centrale, épaisse comme trois doigts, est dilacérée; il n'en persiste que la partie interne et postérieure. Le tissu de cette adhérence est spongieux, humide, noirâtre.

Suffusion hémorragique très peu abondante.

Intervention pratiquée en présence d'une situation extrêmement grave. Perforation à craindre dans les jours qui suivront.

Suites opératoires et complications	Apparition de liquide, dès le lendemain de l'intervention. Dextrocardie importante. Dyspnée. Prise de pression le cinquième jour après l'intervention : 0. Perforation et mort quelques jours après.
Suites éloignées et résultats	
Résume	Section complète d'une grosse adhérence humide et molle pratiquée chez un malade atteint de lésions bilatérales importantes. Perforation et décès.

Observation N° 108. Due à l'obligeance de M. Foix, à Saint-Hilaire-du-Touvet.

Sujet

Tri... Henri, 22 ans, chauffeur.

Etat lésionnel avant le pneumothorax

Description des lésions : Grosse caverne du sommet droit entourée de condensations discrètes.

Légère infiltration para-hilaire gauche.

Etat général

Aspect : Médiocre.
Température : 38°.
B. K. : ++.

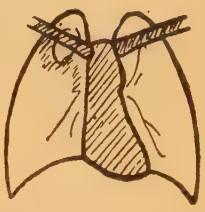

Création du pneumothorax et période pré-opératoire

Etat local : Création d'un pneumothorax droit. Bon décollement, mais le poumon reste suspendu par une longue adhérence apicale sous-tendant la caverne.

Etat général : Meilleur. Température normale, mais l'expectoration reste abondante et très bacillifère.

Remarque : Association d'un traitement aurique (crisalbine, 1 gr. 45).

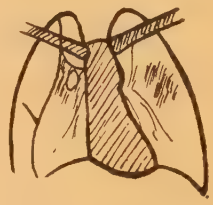

Intervention

Date : Huit mois après la création du pneumothorax.

Protocole opératoire : Opérateur : Dr Douady.

Portes d'entrée axillaire et antérieure assez haut situées. Plèvre transparente, côtes bien visibles. Le sommet du poumon paraît s'enfoncer dans une adhérence rubanée, large de deux doigts, épaisse de 5 à 8 m/m, de structure fibreuse, insérée à la partie interne du dôme pleural.

Coagulation et section.

Un deuxième ruban, plus antérieur, passe en pont au-dessus d'un gros vaisseau; mais on peut l'attirer loin de ce vaisseau, le coaguler et le couper.

Section d'un fil inférieur, à insertion latérale.

Il existe enfin une adhérence en forme de large ruban antérieur, contenant un vaisseau, qui est respectée.

Suites opératoires et complications

Température à 38° 3 pendant un jour.

L'expectoration augmente d'abord, puis diminue de façon appréciable. Elle est constamment négative à partir du deuxième mois après l'intervention (homogénéisation).

La cavité, encore visible dans le moignon dans le mois qui suit l'intervention, ne l'est plus sur un film pratiqué trois mois après celle-ci.

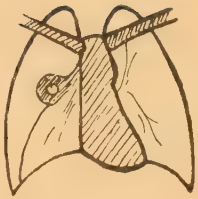

Suites éloignées et résultats

Evolution ultérieure : Six mois après l'intervention, le malade reprend son métier de chauffeur.

Incidents survenus longtemps après l'intervention : 1° Deux ans après la reprise du travail, épisode fébrile (39°). Expectoration abondante. Apparition de condensations non homogènes sous la clavicule gauche.

Le mois suivant, disparition de la fièvre et des images notées précédemment.

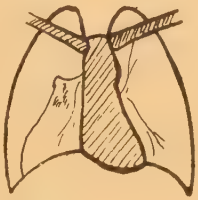

2° Six mois après cet incident, embolie pleurale au moment d'une insufflation : malaise, vertige, pouls à 56. Hémiplégie fruste et transitoire. Amaurose complète et transitoire.

Au moment où la vision reparaît, le malade (parfaitement lucide au moment de l'hémiplégie) a complètement perdu la mémoire de l'incident.

Quatre jours après, tout est rentré dans l'ordre. Le malade a retrouvé ses fonctions physiques et psychiques.

3° Un mois après l'embolie, on abandonne le pneumothorax (quatre ans après sa création, trois ans après la section de brides).

Apparition d'un épanchement de substitution puis, deux mois après, d'une pachypleurite et d'une rétraction très importante du côté droit.

Résultat éloigné

(Cinq ans après l'intervention).

Etat lésionnel : Il ne persiste plus aucune trace des anciennes lésions.

Etat général : Excellent.

Activité : Travaille sans fatigue comme menuisier et chauffeur dans un sanatorium.

Résumé

Section de brides à peu près complète, ayant donné un excellent résultat, maintenu depuis cinq ans, exception faite de quelques incidents : poussée congestive fugace du sommet gauche de nature indéterminée, embolie pleurale.

Observation

N° 109. Due à l'obligeance de MM. Douady et Cohen, à Saint-Hilaire-du-Touvet.

Sujet

Tro... (sexe féminin), 22 ans, externe des Hôpitaux de Paris.

Etat lésionnel avant le pneumothorax

Description des lésions : Tuberculose du sommet gauche sans caverne visible.

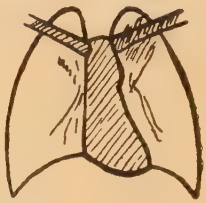

Etat général

Aspect : Floride.

Température : Normale.

B. K. : +.

Création du pneumothorax et période pré-opératoire

Etat local : Création d'un pneumothorax par le Dr Rist. Pneumothorax rendu incomplet par une adhérence apicale. Persistance d'un triangle opaque à la base de l'adhérence.

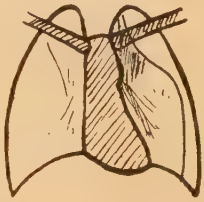

Etat général : Bon. Pneumothorax efficace, malgré l'adhérence (B. K. : 0).

Remarque : La malade ne passe qu'un mois et demi au sanatorium puis revient huit mois après pour se faire faire une pleuroscopie.

Intervention

Date : Onze mois après la création du pneumothorax.

Protocole opératoire : La pleuroscopie montre un lobe bien isolé du reste du poumon et tranchant sur lui par les teintes violacées et foncées qu'il présente, alors que le reste du poumon est uniformément rose.

Ce petit lobe malade paraît écartelé par trois adhérences et un fil accessoire.

L'adhérence apicale est bien étirée. Le poumon y pénètre assez profondément mais l'adhérence est assez longue pour qu'on puisse la couper en plein tissu fibreux. L'adhérence externe est un mince cordon, l'adhérence interne un ruban. Les deux sont également coupées sans difficulté, ainsi que le fil.

Suites opératoires et complications

Collapsus très satisfaisant. Le lobe supérieur libéré est toujours opaque et a conservé sa forme pointue.

Un tubage gastrique pratiqué trois mois après l'intervention contient des bacilles; mais trois tubages pratiqués à la suite n'en contiennent plus.

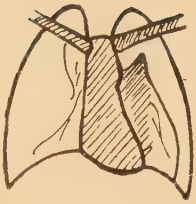

Suites éloignées et résultats

Evolution ultérieure : La malade quitte le sanatorium en bon état, cinq mois après l'intervention, pour reprendre son poste d'externe.

Résultat éloigné
(Trois ans après l'intervention).

Etat lésionnel : Collapsus complet. Persistance d'une opacité homogène au sommet du moignon. Pneumothorax régulièrement entretenu sans incident : insufflation mensuelle — 9, 400, 0.

Etat général : Excellent, bien que le poids reste faible (53 kgs). Expectoration minime. Toutes les analyses pratiquées depuis la sortie du sanatorium ont été négatives.

Activité : Assure un service régulier dans un hôpital parisien, et prépare sa thèse.

Résumé

Section de brides complète ayant donné un excellent résultat maintenu depuis trois ans.

Observation N° 110. Due à l'obligeance de MM. Douady et Cohen, à Saint-Hilaire-du-Touvet.

Sujet Va... Georges, 24 ans, étudiant en médecine.

Etat lésionnel avant le pneumothorax

Description des lésions : Tuberculose fibro-caséeuse bilatérale à prédominance gauche où il existe une cavité para-hilaire.

Etat général

Aspect : Médiocre.
Température : 37° 3.
B. K. : +.

Création du pneumothorax et période pré-opératoire

Etat local : Très bon décollement, mais existence d'une bride sous-claviculaire externe. Disparition rapide de l'image cavitaire.

Etat général : Meilleur. Disparition des bacilles.

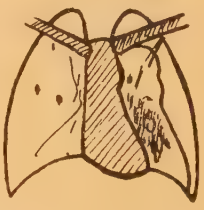

Intervention

Date : Quatre mois après la création du pneumothorax.

Protocole opératoire : Portes d'entrée antérieure et axillaire. Le lobe supérieur est rattaché à la région axillaire par un ruban bien étiré, d'aspect fibreux, doublé d'un fil accessoire. Leurs insertions se font à proximité immédiate de la scissure qui est entièrement ouverte. Section facile. Poumon rosé marbré de taches noires. Pas d'image caséeuse perceptible.

Suites opératoires et complications	Une goutte de liquide. Excellent collapsus. Disparition de la goutte de liquide en un mois. 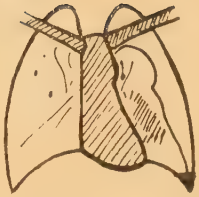
Suites éloignées et résultats	**Evolution ultérieure :** Le malade quitte le Sanatorium des Etudiants en excellent état général. Il se marie et travaille comme médecin de sanatorium. **Résultat éloigné** (Quatre ans après la section de brides). **Etat lésionnel :** Les anciennes lésions ne sont plus visibles. **Etat général :** Excellent. Expectoration non bacillifère. **Activité :** Fournit un travail important sans fatigue.
Résumé	Section de brides pratiquée bien que le pneumothorax soit déjà efficace. Excellent résultat maintenu depuis quatre ans.

Observation N° 111. Due à l'obligeance de MM. Douady et Cohen, à Saint-Hilaire-du-Touvet.

Sujet Vas..., 20 ans, étudiant en droit.

Etat lésionnel avant le pneumothorax

Description des lésions : Tuberculose excavée de la moitié supérieure du poumon gauche.

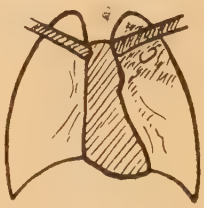

Etat général

Aspect : Médiocre.
Température : Normale.
B. K. : +.

Création du pneumothorax et période pré-opératoire

Etat local : Création d'un pneumothorax gauche bridé par une adhérence sous-claviculaire externe.

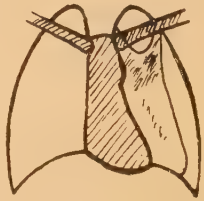

Etat général : Meilleur. Température normale. Disparition des bacilles dans l'expectoration.

Intervention

Date : Cinq mois après la création du pneumothorax.

Protocole opératoire : La plèvre pariétale est douloureuse, transparente, hyperhémiée. Près de la porte d'entrée pariétale, on aperçoit des phlyctènes au contact de l'insertion d'une bride filiforme. Il en existe une au niveau même de l'insertion et une autre sur la bride elle-même.

Section facile entre deux bulles (2). On coupe également une bride (1) et une membrane (3) tendue dans le sens sagittal, mince, fibreuse, sauf en un point où elle s'incurve parallèlement au médiastin et qui bout un peu sous le cautère. Section facile, cicatrice blanche. Atélectasie immédiate du poumon.

Suites opératoires et complications

L'atélectasie persiste pendant quelques jours après l'intervention.

Collapsus total. La zone malade se réduit à une masse peu considérable para-hilaire.

Etat général excellent. Augmentation de poids de 8 kilos.

Les analyses sont constamment négatives.

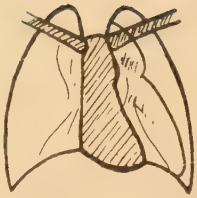

Suites éloignées et résultats

Evolution ultérieure : Le malade quitte le sanatorium trois mois après son intervention en excellent état général et local.

Résultat éloigné

(18 mois après la sortie du sanatorium).

Etat lésionnel : Disparition totale des anciennes lésions. Pneumothorax bien entretenu. Symphyse partielle de la base sans importance pratique.

Etat général : Excellent. Poids 74 kg. 600. Pas d'expectoration.

Activité : Fait un stage dans une Etude de notaire à Paris. Voyages dans sa famille en Algérie bien tolérés.

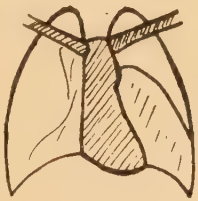

Résumé

Section de brides complète, pratiquée sur un pneumothorax déjà efficace.

Excellent résultat maintenu pendant près de deux ans.

Observation N° 112. Due à l'obligeance de MM. Pavie et Villard, à Hauteville.

Sujet

Vin... Juliette, 20 ans, sans profession.

Etat lésionnel avant le pneumothorax

Description des lésions : Infiltration discrète bilatérale prédominante à gauche, découverte à la suite de plusieurs hémoptysies.

Etat général

Aspect : Floride.
Température : Normale.
B. K. : Pas d'expectoration.

Création du pneumothorax et période pré-opératoire

Etat local : Création d'un pneumothorax gauche hémostatique, rendu incomplet par une adhérence apicale interne.

Etat général : Cessation de l'hémoptysie dès la création du pneumothorax, mais apparition d'une légère expectoration bacillifère.

Pendant un an, état stationnaire. De temps en temps, réactions d'insufflation. Analyses positives par intermittence.

Intervention

Date : Onze mois après la création du pneumothorax.

Protocole opératoire : Opérateur : Dr Douady.

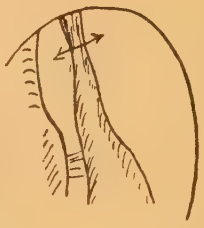

Portes d'entrée antérieure et axillaire. Le sommet du poumon s'effile et entre dans une adhérence unique, insérée sur le versant médiastinal du dôme pleural, tout à côté de la sous-clavière qu'on reconnaît très bien à partir du hile. Pour cette raison, au lieu de pratiquer une désinsertion avec coagulation, on examine d'abord la bride par une toute petite échancrure très apparente. Elle est blanche, sèche, dure, craquant sous le cautère, en somme fibreuse. On la coupe très progressivement au rouge sombre.

Collapsus immédiat. Le sommet reste pointu, en érection.

Suites opératoires et complications	S. O. normales. On n'observe plus de réactions d'insufflation. L'expectoration devient négative, puis nulle.
Suites éloignées et résultats	**Evolution ultérieure :** La malade quitte le sanatorium deux mois après son intervention en excellent état général et local. **Résultat éloigné** (18 mois après la sortie du sanatorium). **Etat lésionnel :** Il n'existe plus aucune trace des anciennes lésions. Insufflations régulières tous les mois (500 à 700 cmc.). **Etat général :** Excellent. Reprise de poids de 2 kilos. Expectoration nulle. Pas d'analyses depuis la sortie du sanatorium. **Activité :** Reprise progressive d'une activité prudente (cure de silence respectée).
Résumé	Section d'un gros pilier unique faite pour compléter un pneumothorax hémostatique. Excellent résultat maintenu depuis dix-huit mois.

Observation N° 113. Due à l'obligeance de MM. Kanony et Babou, à Passy.

Sujet Per... (sexe féminin), 19 ans.

Etat lésionnel avant le pneumothorax

Description des lésions : Tuberculose bilatérale nettement prédominante à gauche où il existe deux importantes cavités dans la région para-hilaire.

Etat général

Aspect : Médiocre.

B. K. : +.

Création du pneumothorax et période pré-opératoire

Etat local : Création d'un pneumothorax gauche. Le poumon est tiraillé en tous sens par des adhérences apicales et axillaires qui maintiennent béantes les cavités.

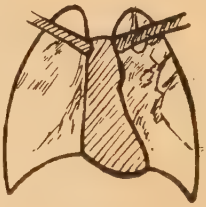

Etat général : Toujours mauvais : persistance des bacilles dans l'expectoration.

Intervention

Date : Sept mois après la création du pneumothorax.

Protocole opératoire : Opérateur : Dr Douady.

Sommet paraissant peu altéré. Section successive de :

— deux rubans axillaires paraissant bien tendus;

— un ruban apical externe;

— un petit pilier bifide apical interne;

— une large adhérence postéro-interne.

Une autre bande d'adhérence qui continue cette dernière vers le médiastin est respectée.

Collapsus apparemment très bon.

Suites opératoires et complications

Deux mois après l'intervention, apparition de liquide qui monte progressivement.

Ponction de 900 cmc.

Six mois après l'intervention, la malade quitte le sanatorium et y retourne sept mois plus tard. Ni toux, ni expectoration, mais persistance d'un épanchement qui monte progressivement.

Les analyses sont encore positives.

On pratique deux nouvelles ponctions (1.200 cmc. et 1.100 cmc.).

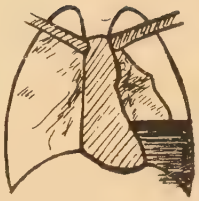

Suites éloignées et résultats

Traitements ultérieurs : Quinze mois après l'intervention, devant la persistance de bacilles dans l'expectoration et d'une cavité du sommet droit paraissant augmenter, on crée un pneumothorax droit.

Trois mois après la création de ce pneumothorax, apparition de liquide du côté droit. Dyspnée très vive. Désinsufflations et ponctions successives.

Décès trois mois plus tard.

Résumé

Section de brides à peu près complète ayant amené une amélioration des lésions locales. Deux mois plus tard, apparition d'un épanchement important se reproduisant rapidement.

Quinze mois plus tard, évolution controlatérale et création d'un second pneumothorax. Dyspnée très marquée et mort.

Observation N° 114. Due à l'obligeance de MM. Douady et Cohen, à Saint-Hilaire-du-Touvet.

Sujet Mar... René-Louis, 22 ans, étudiant.

Etat lésionnel avant le pneumothorax

Description des lésions : Tuberculose bilatérale à nette prédominance droite où il existe un pinceau d'infiltrations inter-cléido-hilaires.

Etat général

Aspect : Floride.
Poids : Reprise de poids de 18 kgs en huit mois après un simple repos.
Température : Normale.
B. K. : +.
Autres localisations : Laryngite tuberculeuse.

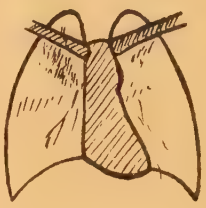

Création du pneumothorax et période pré-opératoire

Etat local : Création d'un pneumothorax droit, électif mais bridé par des adhérences apicales et axillaires.

Etat général : Toujours bon expectoration qui ne contient plus de bacilles après la création du pneumothorax, en contient à nouveau quatre mois après.

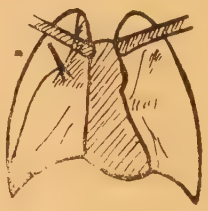

Intervention

Date : Huit mois après la création du pneumothorax.

Protocole opératoire : On est gêné par l'adiposité du malade. Les portes d'entrée saignent le long des canules.

La pleuroscopie montre un pneumothorax électif avec petit lobe malade triangulaire, complètement violacé, maintenu par une adhérence rubanée, très longue, doublée d'un ruban accessoire plus postérieur.

Section galvanique facile (diathermie pendant un instant, différence d'ampérage très faible : 50 M.A.). Collapsus immédiat et électif.

Suites opératoires et complications

Collapsus très poussé.
Une goutte de liquide dans le sinus.
Légère déviation du médiastin vers la gauche.
Les analyses sont encore positives par intermittence, et en raison de la persistance d'ombres sous-claviculaires gauches assez importantes, on pratique un second pneumothorax (un an après la création du premier). Le double pneumothorax est bien supporté, malgré un léger amaigrissement, et les analyses deviennent négatives à partir du quatrième mois pour le rester par la suite.

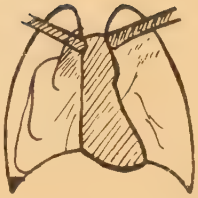

Suites éloignées et résultats

Résultat éloigné
(Un an après la création du second pneumothorax).

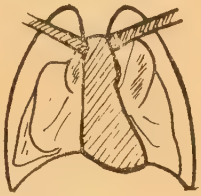

Etat lésionnel : Les champs pulmonaires sont parfaitement clairs. Il existe une très petite quantité de liquide de chaque côté. Les deux pneumothorax sont régulièrement insufflés sans incident.

Etat général : Excellent. Reprise de poids de 3 kilos depuis le second pneumothorax. Analyses constamment négatives.

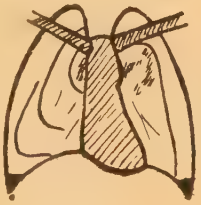

Activité : Le malade travaille sans fatigue comme employé d'économat dans un sanatorium.

Résumé

Section complète et efficace chez un malade atteint de lésions bilatérales.
Création d'un second pneumothorax quatre mois après l'intervention. Excellent résultat final.

Observation N° 115. Due à l'obligeance de MM. Douady et Cohen, à Saint-Hilaire-du-Touvet.

Sujet Jos..., 20 ans, employé des postes.

Etat lésionnel avant le pneumothorax

Description des lésions : Tuberculose du poumon gauche, traitée d'abord par une cure sanatoriale simple. Rechute 18 mois après, à la suite d'une hémoptysie.

Etat général

Aspect : Médiocre.
Température : Normale.
B. K. : Une analyse avait été positive lors du premier séjour.

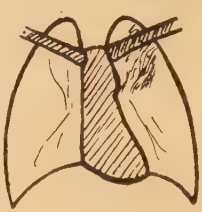

Création du pneumothorax et période pré-opératoire

Etat local : Création d'un pneumothorax gauche bridé par une adhérence axillaire. La base est opaque de façon homogène; le sommet moins obscur mais peu homogène.

Etat général : Assez bon. Température subfébrile (37° 5). L'expectoration ne contient toujours pas de bacilles.

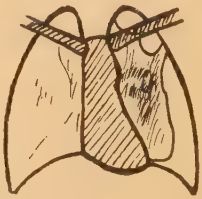

Intervention

Date : Quatre mois après la création du pneumothorax.

Protocole opératoire : Plèvre très transparente. Sommet assez altéré, très largement suspendu par un système adhérentiel qui s'étale de dedans en dehors. En son centre, un orifice circulaire permet seul de le diviser en deux parties :

La partie externe, attaquée d'abord, se présente comme une sorte de grand cône creux, formé d'un double feuillet de voile mince. On coupe ce feuillet de proche en proche et on arrive ainsi à enlever la totalité de cette vaste adhérence creuse.

La partie interne se compose d'une longue membrane qui est incisée, et après laquelle on tombe sur une adhérence médiastinale assez large et peu étirée que l'on respecte.



Suites opératoires et complications

Emphysème sous-cutané peu marqué.

Atélectasie de la base.

Une goutte de liquide. Dextrocardie.

Trois mois après l'intervention, poussée liquidienne avec température à 38° disparaissant au bout de trois mois, avec reprise de l'expansion pulmonaire.

Deux analyses sont encore positives, l'une treize mois, l'autre dix-sept mois après l'intervention.

Suites éloignées et résultats

Evolution ultérieure : Le malade quitte le sanatorium en assez bon état, dix-huit mois après l'intervention, pour continuer à se soigner en cure libre.

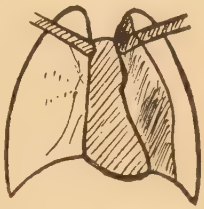

Résultat éloigné

(18 mois après la section de brides).

Etat lésionnel : Persistance d'une légère quantité de liquide. Le poumon respire peu. Le parenchyme est difficilement visible sous une pachypleurite importante.

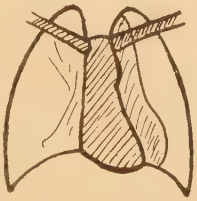

Etat général : Bon. La dernière analyse a été négative.

Activité : Le malade se repose en cure libre, et n'a qu'une activité modérée.

Résume

Section de brides partielle et inefficace. Expectoration bacillifère par intermittence.

Observation N° 116. Due à l'obligeance de M. Ferret, à Saint-Hilaire-du-Touvet.

Sujet Dup... Paul, 25 ans, épicier.

Etat lésionnel avant le pneumothorax

Description des lésions : Tuberculose excavée du lobe supérieur droit.

Etat général

Aspect : Bon.
Température : Normale.
B. K. : +.

Création du pneumothorax et période pré-opératoire

Etat local : Création d'un pneumothorax droit, retenu par des adhérences axillaires et apicales. Apparition d'un petit épanchement dans le sinus ne dépassant pas la coupole.

Etat général : Bon, mais l'expectoration est toujours bacillifère.

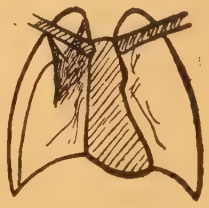

Intervention

Date : Huit mois après la création du pneumothorax.

Protocole opératoire : Opérateur : Dr Douady.

Le sommet est suspendu au dôme pleural par un système épais dans lequel le poumon s'enfonce profondément, et qui est respecté.

Il existe également une adhérence axillaire très tendue, large de trois doigts, très épaisse, dans laquelle le poumon ne pénètre qu'en très faible partie et qui est sectionnée après coagulation.

Plèvre transparente.

Petite hémorragie veineuse à la porte d'entrée.

Suites opératoires et complications	Suites opératoires normales. Le malade se lève le sixième jour. Amélioration progressive du collapsus. Reprise de poids. Disparition définitive des bacilles trois mois après l'intervention. 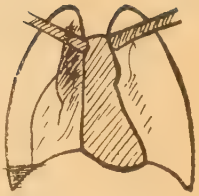
Suites éloignées et résultats	**Evolution ultérieure :** Le malade quitte le sanatorium quatorze mois après la section de brides. en excellent état général et pulmonaire, pour reprendre une vie active. 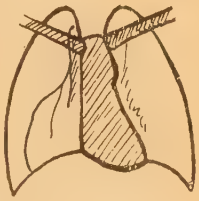 **Résultat éloigné** (Deux ans après la sortie du sanatorium). **Etat lésionnel :** Symphyse progressive de la base droite. Le poumon aplati ne respire pas. On aperçoit de petits niveaux liquides. **Etat général :** Excellent. Analyses constamment négatives. **Activité :** Travaille depuis un an comme garçon de salle dans un sanatorium, sans aucune fatigue.
Résume	Section d'adhérences sans incidents, permettant à un pneumothorax droit de poursuivre sa pleine efficacité. Excellent résultat obtenu depuis deux ans.

Observation N° 117. Due à l'obligeance de MM. Douady et Cohen, à Saint-Hilaire-du-Touvet.

Sujet

Gau..., 22 ans, étudiant.

Etat lésionnel avant le pneumothorax

Description des lésions : Lobite supérieure gauche découverte à la suite de plusieurs hémoptysies et survenue deux ans après une pleurésie droite.

Aspect : Bon.

Température : Normale.

B. K. : +.

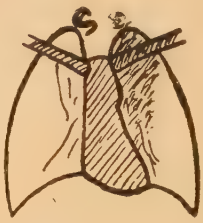

Création du pneumothorax et période pré-opératoire

Etat local : Création d'un pneumothorax gauche subtotal. Le sommet du poumon est largement adhérent, et il existe un contour suspect au pied de l'adhérence.

Etat général : Excellent. Neuf homogénéisations ont été négatives, et le malade quitte le sanatorium au bout de dix-sept mois en excellent état.

Remarque : Dix-sept mois après, nouvelle évolution avec réapparition des bacilles, et image claire au pied de l'adhérence.

A ce moment-là, le malade rentre au sanatorium pour subir une pleuroscopie.

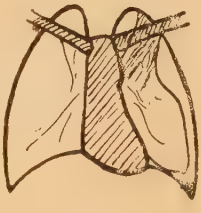

Intervention

Protocole opératoire : Bien que le sommet soit assez battant et que l'adhérence soit assez aplatie, cette adhérence contient sans aucun doute du poumon presque jusqu'à la paroi, et est pour cette raison respectée. Elle est renforcée par quelques replis falciformes également inaccessibles.

Le poumon est moyennement altéré dans son ensemble, la plèvre est d'une épaisseur et d'une dureté extrêmes.

Suites opératoires et complications	S. O. normales. Les bacilles persistent dans l'expectoration, et on décide de pratiquer une thoracoplastie.
Suites éloignées et résultats	**Traitements ultérieurs :** Thoracoplastie supérieure (trois premières côtes). Hémorragie importante au niveau de la plaie le soir même de l'intervention. Transfusion. Les jours suivants, envahissement contro-latéral et mort au huitième jour.
Résumé	Evolution survenue quatre ans après la création d'un pneumothorax gauche au pied d'une adhérence respectée. Pleuroscopie et tentative infructueuse de section de brides. Thoracoplastie des trois premières côtes à la suite de laquelle se produit un envahissement contro-latéral, et le malade meurt le huitième jour.

Observation N° 118. Due à l'obligeance de MM. Douady et Cohen, à Saint-Hilaire-du-Touvet.

Sujet Lar..., 20 ans, étudiant.

Etat lésionnel avant le pneumothorax

Description des lésions : Tuberculose excavée du sommet gauche découverte fortuitement à l'occasion d'un examen systématique.

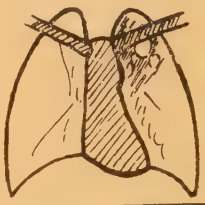

Etat général

Aspect : Médiocre.
B. K. : +.

Création du pneumothorax et période pré-opératoire

Etat local : Création d'un pneumothorax gauche largement adhérent au sommet. Trois cavités sont visibles dans le moignon, sous-tendues par l'adhérence.

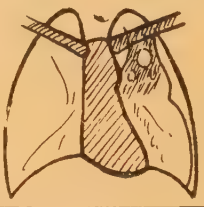

Etat général : Toujours bon. Température normale, mais les bacilles persistent dans l'expectoration.

Intervention

Date : *Premier temps.* — Deux mois et demi après la création du pneumothorax.

Protocole opératoire : Plèvre assez rouge dans son ensemble. Sommet très altéré, grisâtre, suspendu à une membrane très large, unique, avec beaucoup de renforcements dont l'un, antéro-externe, est particulièrement net. Le bord postéro-interne paraît bien défini, mais très épais. Cette membrane doit être libre de tous côtés; d'ailleurs elle ballotte. On incise le bord libre, et on constate qu'elle s'épaissit en un tissu gris et mou allant jusqu'à la paroi. On s'arrête donc à une section incomplète en vue de réintervention après étirement.

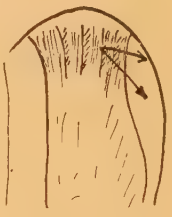

A noter que la deuxième canule avait soulevé la plèvre.

Deuxième temps. — Trois mois après le précédent.

Collapsus déjà assez poussé. Poumon suspendu par un système apical membraneux dont on peut faire le tour.

La position du malade ne favorise pas la mise en tension de l'adhérence. Il existe d'autre part un système plus médiastinal, faisant avec le premier un angle presque droit et inséré presque au contact de la sous-clavière.

Le système apical est entamé : il est fibreux mais légèrement humide. Le système médiastinal est fibreux, bien élastique. On l'écarte des gros vaisseaux et on le coupe à distance.

La libération totale pourrait être faite dans un temps ultérieur en mettant le malade assis et avec une coagulation sérieuse.

Suites opératoires et complications

Premier temps. — Atélectasie de la base. Poussée fébrile à 39° pendant huit jours. Faible quantité de liquide.

Une radio prise deux mois et demi après le premier temps montre une caverne réduite de volume mais toujours visible au milieu d'un lobe supérieur gris.

L'expectoration contient toujours des bacilles.

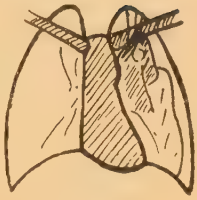

Deuxième temps. — Collapsus très amélioré. Atélectasie totale du poumon. Pas de caverne visible, pas de liquide. Légère dextrocardie. Une analyse est encore positive trois jours après l'intervention, les suivantes sont constamment négatives.

Progrès continus de l'état général. Eclaircissement progressif du moignon.

Suites éloignées et résultats

Evolution ultérieure : Le malade quitte le sanatorium en excellent état pour aller en post-cure à Clairvivre.

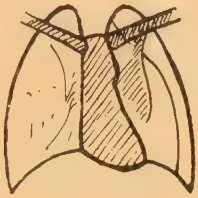

Résultat éloigné

(Un an après la sortie du sanatorium).

Etat lésionnel : Le lobe supérieur gauche encore suspendu est grisâtre, mais uniformément homogène.

Le pneumothorax est régulièrement entretenu sans incident.

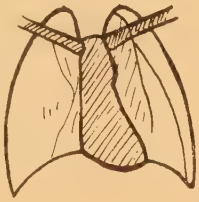

Etat général : Excellent.

Activité : Malgré une cure restreinte, le malade ne ressent aucune fatigue.

Résumé

Section incomplète, mais cependant efficace.

Bon résultat maintenu depuis plus d'un an.

Observation N° 119. Due à l'obligeance de MM. Douady et Cohen, à Saint-Hilaire-du-Touvet.

Sujet Gi..., étudiant en droit.

Etat lésionnel avant le pneumothorax

Description des lésions : Infiltration excavée de la moitié supérieure du poumon droit.

Quelques condensations discrètes au sommet gauche.

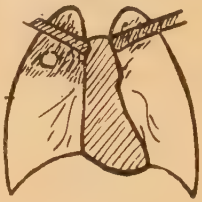

Etat général

Aspect : Médiocre.
Poids : Amaigrissement marqué.
Température : 38°.
B. K. : +.

Création du pneumothorax et période pré-opératoire

Etat local : Pneumothorax largement adhérent au sommet. Légère déviation médiastinale. Eclaircissement progressif du moignon dans lequel persiste cependant au pied de l'adhérence une image cavitaire.

Etat général : Les analyses, négatives pendant six mois, redeviennent positives.

Une section de brides s'impose.

Intervention

Date : Six mois après la création du pneumothorax.

Protocole opératoire : Plèvre bien transparente. Sommet du poumon altéré, suspendu à la moitié interne du dôme pleural par plusieurs voiles épais parallèles les uns aux autres.

Ces voiles sont coupés un à un au galvanique sans trop de difficulté. On respecte cependant une membrane interne dont on ne peut faire le tour et qui paraît se prolonger par un repli de la plèvre médiastinale. Pendant toute la section, le malade est essoufflé. Désinsufflation. Après l'intervention, le pneumothorax est remis en pression négative (— 10). Un malaise dû à la dyspnée n'est que passager.

Suites opératoires et complications

Léger déplacement du médiastin supérieur avec petite hernie.

Une goutte de liquide.

Collapsus très amélioré; moignon tout entier au-dessous de la clavicule.

Electivité accrue.

Les analyses, d'abord négatives, redeviennent positives quatre mois après l'opération, puis à nouveau négatives six mois plus tard.

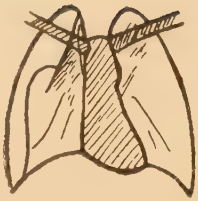

Suites éloignées et résultats

Evolution ultérieure : Le malade sort du sanatorium en bon état pour continuer à se reposer dans sa famille.

Résultat éloigné

(1 an 1/2 après la section de brides).

Etat lésionnel : Persistance d'une zone sombre homogène électivement collabée au pied de l'adhérence respectée.

Etat général : Très bon. B. K. : 0.

Activité : A pu reprendre ses études sans incidents.

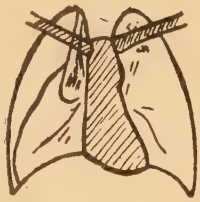

Résumé

Section de brides incomplète tardivement efficace.

Observation N° 120. Due à l'obligeance de MM. Douady et Cohen, à Saint-Hilaire-du-Touvet.

Sujet

Lef... Joseph, 22 ans, étudiant.

Etat lésionnel avant le pneumothorax

Description des lésions : A droite, lobite supérieure sans caverne nette.

A gauche, petite condensation sous-claviculaire.

Lésions découvertes fortuitement lors d'un examen radioscopique.

Etat général

Aspect : Bon.
Température : Normale.
B. K. : +.

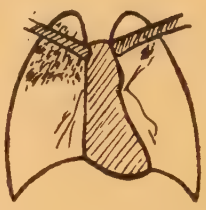

Création du pneumothorax et période pré-opératoire

Etat local : Création d'un pneumothorax droit rendu incomplet par un système adhérenciel complexe apical et axillaire.

On aperçoit deux cavernes dans le moignon qui n'étaient pas visibles avant le pneumothorax. Eclaircissement progressif du lobe supérieur droit.

Etat général : Toujours bon. Suppression de l'expectoration. Analyses négatives.

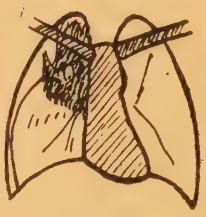

Intervention

Date : Six mois après la création du pneumothorax.

Protocole opératoire : La pleuroscopie montre :

1° Une adhérence membraneuse large, en forme de prisme, contenant du poumon se dirigeant vers le médiastin que l'on respecte;

2° Un large voile étalé transversalement, présentant un bord externe net. Le poumon assez loin de la paroi au niveau de ce bord, s'en rapproche rapidement. Entre les deux adhérences se trouve un cul-de-sac profond qui doit contenir un gros pilier postérieur.

On ne pratique aucune section : la grande adhérence du sommet pourrait à la rigueur être désinsérée, du moins partiellement. On ne l'a pas fait en raison de la proximité du poumon et surtout de l'efficacité du pneumothorax.

Suites opératoires et complications	S. O. normales.
Suites éloignées et résultats	**Evolution ultérieure :** Le malade quitte le sanatorium deux mois après l'intervention en excellent état général et local. **Résultat éloigné** (Un an après la sortie du sanatorium). **Etat lésionnel :** Lobe supérieur clair. Collapsus très suffisant. Pneumothorax régulièrement insufflé, sans incident. **Etat général :** Excellent. Toutes les analyses faites depuis la sortie du sanatorium ont été négatives. **Activité :** Normale, sans fatigue.
Résumé	Simple pleuroscopie, mais pneumothorax déjà efficace et le restant depuis plus d'un an.

Observation N° 121. Due à l'obligeance de MM. Douady et Cohen, à Saint-Hilaire-du-Touvet.

Sujet Ad... Jeanne, 23 ans.

Etat lésionnel avant le pneumothorax

Description des lésions : Tuberculose bilatérale prédominante à droite où il existe une image cavitaire rétro-claviculaire.

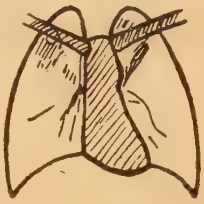

Etat général

Aspect : Bon.
Poids : 51 kg. 600.
Température : Normale.
B. K. : +.

Un traitement aurique (15 gr. de crisalbine) a été interrompu à la suite d'une éruption.

Création du pneumothorax et période pré-opératoire

Etat local : Création d'un pneumothorax droit. Bon décollement; mais le lobe supérieur est retenu par trois adhérences étagées de l'aisselle à l'extrême sommet.

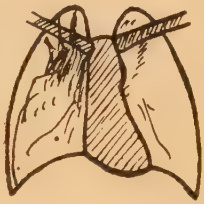

Collapsus rapidement électif.

Etat général : Meilleur. Deux mois après la création du pneumothorax, l'expectoration ne contient plus de bacilles.

Intervention

Date : Neuf mois après la création du pneumothorax.

Protocole opératoire : Le poumon est très altéré dans l'ensemble. Il respire avec une amplitude très forte qui rétrécit la cavité pleurale à l'excès, gênant le travail du cautère.

Il existe deux brides apicales très molles assez élastiques, dont la plus externe est également postérieure.

Section galvanique sans autre difficulté que l'expansion constante du poumon qui persiste après la section.

Noter une grande collection de phlyctènes sous-pleurales recouvrant tout le sommet.

Suites opératoires et complications	S. O. bénignes. Légère quantité de liquide affleurant la coupole. Un cobaye, inoculé un mois avant l'intervention, n'a pas été tuberculisé.
Suites éloignées et résultats	**Evolution ultérieure :** Le malade quitte le sanatorium en excellent état général (poids 49 kg. 800, température normale) et local trois mois après l'intervention. **Incidents survenus longtemps après l'intervention :** Un mois après la sortie, retour au sanatorium pour pratiquer une cure de consolidation de quatre mois, sans incident. **Résultat éloigné** (Deux ans après la sortie du sanatorium). **Etat lésionnel :** Poumon parfaitement clair. Pneumothorax régulièrement entretenu, sans incident. **Etat général :** Excellent. Légère reprise de poids. Cependant, malade toujours assez fragile et facilement fatigable. **Activité :** Minime.
Résumé	Section de brides complète, sur pneumothorax déjà efficace. Excellent résultat maintenu depuis deux ans.

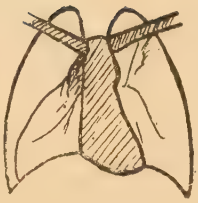

Observation N° 122. Due à l'obligeance de MM. Douady et Cohen, à Saint-Hilaire-du-Touvet.

Sujet

Cou... (sexe masculin), 18 ans, études secondaires.

Etat lésionnel avant le pneumothorax

Description des lésions : Lobite supérieure droite excavée. Quelques condensations dans la région juxta-scissurale inférieure. Lésions découvertes à la suite d'une hémoptysie fébrile.

Etat général

Aspect : Assez bon.
Température : Normale.
B. K. : + après tubage.

Création du pneumothorax et période pré-opératoire

Etat local : Création d'un pneumothorax droit. Bon décollement avec suspension à la partie supérieure du médiastin.

Il existe deux cavernes axillaires : l'une au-dessus du hile, l'autre à l'union des deux lobes inférieurs, qui n'est plus visible au bout de quelques jours.

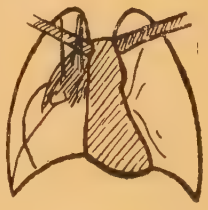

Etat général : Bon. L'expectoration est presque supprimée en quelques semaines, mais contient toujours des bacilles.

Intervention

Date : Six mois après la création du pneumothorax.

Protocole opératoire : Il existe un cordon apical externe long et mince, et une adhérence apicale interne très bien étirée avec insertion en patte d'oie.

Texture fibreuse.

Section très facile.

Suites opératoires et complications

Atélectasie.
Petite quantité de liquide montant jusqu'à deux doigts au-dessus de la coupole.
Eclaircissement rapide et subtotal du poumon.
Analyses constamment négatives.
Le poids augmente, malgré l'existence de quelques troubles digestifs.

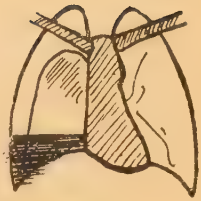

Suites éloignées et résultats

Evolution ultérieure : Le malade quitte le sanatorium, cinq mois après l'intervention, pour continuer à se reposer en cure libre.

Résultat éloigné

(Un an après la sortie du sanatorium).

Etat lésionnel : Poumon clair. Persistance d'une petite quantité de liquide. Pneumothorax régulièrement insufflé sans incident.

Etat général : Excellent. Poids 51 kg. 200. Une nouvelle analyse du liquide gastrique a été négative.

Activité : Prépare la première année de capacité en droit; continue à observer une cure de silence l'après-midi.

Résumé

Section de brides complète et efficace.
Léger épanchement dépassant à peine la coupole.
Excellent résultat maintenu depuis plus d'un an.

Observation N° 123. Due à l'obligeance de MM. Douady et Cohen, à Saint-Hilaire-du-Touvet.

Sujet Des..., 25 ans, étudiant en médecine.

Etat lésionnel avant le pneumothorax

Description des lésions : Tuberculose du poumon droit avec petite caverne sous-claviculaire, découverte à la suite d'une hémoptysie.

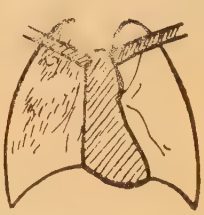

Etat général

Aspect : Bon.
Température : Normale.
B. K. : +.

Création du pneumothorax et période pré-opératoire

Etat local : Création d'un pneumothorax droit. Longue adhérence axillaire. Le lobe moyen présente une opacité étendue et dense.

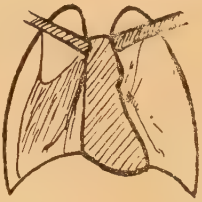

Etat général : Médiocre. La température s'élève (38°). L'expectoration est abondante et bacillifère. L'opacité constatée au niveau du lobe moyen s'étend à tout le poumon.

Intervention

Date : Deux mois après la création du pneumothorax.

Protocole opératoire : Plèvre pariétale douloureuse. Poumon assez bien collabé, respirant vite avec une expansion modérée.

Il existe une petite quantité de liquide qui, en raison de la position déclive du malade, baigne le médiastin à sa partie supérieure. Le poumon est entièrement bleu-violet. Du côté médiastinal, on voit au contact du poumon un gros vaisseau avec un nerf baignant dans le liquide.

On aperçoit d'abord un long fil sans intérêt; puis, tout en arrière du moignon, une large adhérence tendue, de la largeur de l'index, que l'on coupe sans difficultés.

Collapsus parfait.

Suites opératoires et complications

S. O. normales.

Baisse progressive de la température, et amélioration progressive de tous les signes pendant trois mois.

A ce moment-là, apparition du liquide qui augmente rapidement et nécessite une ponction de 2 litres 500 deux mois après l'apparition de l'épanchement, puis deux nouvelles ponctions à trois mois d'intervalle.

Malgré la reproduction du liquide, l'état général s'améliore : le poids augmente et la température redevient normale.

Troubles intestinaux fréquents (diarrhée, coliques), plusieurs transits ne montrent qu'un spasme du colon droit. Un examen des selles ne montre ni sang, ni bacilles, ni albumine acéto-soluble.

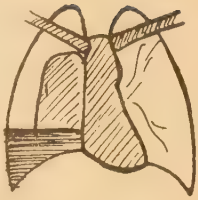

Suites éloignées et résultats

Evolution ultérieure : Un an après la section de brides, apparition d'une condensation axillaire qui s'excave rapidement et pour laquelle on crée un pneumothorax gauche d'emblée total, et rapidement efficace.

A droite, les condensations disparaissent également.

La reproduction du liquide nécessite une nouvelle ponction, puis l'épanchement disparaît spontanément.

Les troubles intestinaux persistent malgré un traitement opothérapique (extrait hépatique et pancréatique).

Amaigrissement, persistance d'une expectoration abondante et bacillifère.

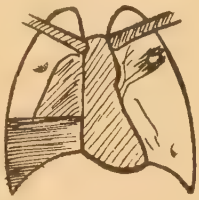

Résultat éloigné

(Un an après la création du second pneumothorax).

Etat lésionnel : A gauche, nettoyage presque complet avec persistance de condensations discrètes à la partie moyenne du poumon.

A droite, poumon encore assez fortement collabé, montrant des opacités irrégulières sans aucune image cavitaire. Plèvre asséchée.

Insufflations régulières des deux pneumothorax.

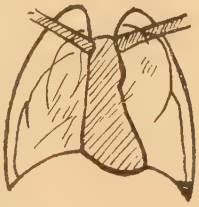

Etat général : Bon. Poids 65 kgs, mais l'expectoration persiste et contient toujours des bacilles.

Activité : Nulle.

Résume

Section de brides complète, ayant amené un collapsus total du côté droit.

Trois mois après, épanchement dont l'augmentation et la reproduction continuelles obligent à plusieurs ponctions.

Un an après l'intervention, évolution contro-latérale traitée par un second pneumothorax d'emblée total. Malgré ce double collapsus complet, l'expectoration persiste et contient des bacilles.

Troubles intestinaux fréquents.

Pronostic réservé.

Observation N° 124. Due à l'obligeance de MM. Douady et Cohen, à Saint-Hilaire-du-Touvet.

Sujet

Co... Sylvain, 24 ans, étudiant en lettres.

Etat lésionnel avant le pneumothorax

Description des lésions : Lésions bilatérales à prédominance gauche évoluant depuis deux ans d'une façon torpide.

Etat général

Aspect : Très médiocre.
Poids : 49 kgs.
Température : 37°5.
B. K. : +.
Autres localisations : Troubles digestifs importants sans image radiologique.

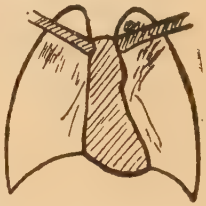

Création du pneumothorax et période pré-opératoire

Etat local : Création d'un pneumothorax gauche. Pneumothorax incomplet, mais efficace (B. K. : 0).

Etat général : Toujours médiocre.

Remarque : Malgré l'efficacité du pneumothorax, une pleuroscopie est décidée pour tâcher de libérer le poumon gauche avant de créer un pneumothorax droit.

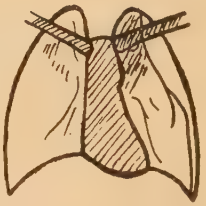

Intervention

Date : Six mois après la création du pneumothorax.

Protocole opératoire : Plèvre bien transparente. Système adhérentiel unique occupant le sommet, composé de plusieurs membranes formant entre elles des dièdres et paraissant être les contreforts d'épaisses adhérences apicales se prolongeant probablement en arrière par une zone de symphyse.

Parmi ces membranes, celles qui sont bien aérées sont coupées au galvanocautère : tissu mou, peu épais, humide. L'extrémité antéro-externe de la membrane principale est incisée sur une bonne longueur

Suites opératoires et complications

Amélioration nette du collapsus.

Efficacité plus marquée du pneumothorax, mais pas de reprise de poids.

Deux mois après l'opération, apparition d'une infiltration importante de la région sous-claviculaire droite qui s'accentue progressivement pour donner une image de lobite supérieure droite. Expectoration bacillifère. Création d'un pneumothorax droit.

Décollement satisfaisant malgré une adhérence relativement étendue du sommet. Eclaircissement rapide de la région atteinte. Analyses encore positives deux mois après la création du pneumothorax droit, puis constamment négatives.

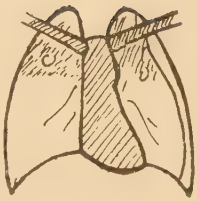

Suites éloignées et résultats

Traitements ultérieurs : Une pleuroscopie droite montre deux systèmes adhérentiels, l'un apical, l'autre médiastinal, en réalité plaques de symphyse respectées. A la suite de l'opération, production d'une quantité moyenne de liquide qui persiste par la suite.

Nettoyage progressif très marqué des deux côtés, légère augmentation de poids.

Le malade sort du sanatorium deux ans après la première intervention.

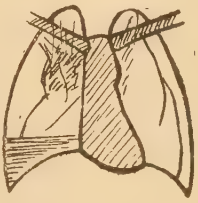

Résultat éloigné

(Deux ans après la section de brides).

Etat lésionnel : A gauche, nettoyage total. Une goutte de liquide.

A droite, quelques condensations résiduelles d'aspect net à la base de l'adhérence. Liquide au niveau de la coupole.

Insufflations régulières des deux côtés (— 6, 500, — 2).

Ce malade, tout en restant assez fragile, est capable de travailler.

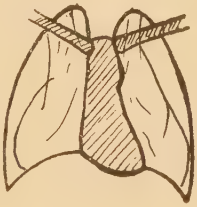

Résume

Pneumothorax bilatéral très efficace malgré les adhérences importantes qu'on n'a pas pu sectionner.

Observation N° 125. Due à l'obligeance de MM. Douady et Cohen, à Saint-Hilaire-du-Touvet.

Sujet

Lav... (sexe féminin), 22 ans.

Etat lésionnel avant le pneumothorax

Description des lésions : Infiltration de la moitié supérieure du poumon gauche avec deux cavités nettement visibles, l'une au-dessus, l'autre au-dessous de la clavicule.

Etat général

Aspect : Assez bon.
Température : Subfébrile.
B. K. : +.

Création du pneumothorax et période pré-opératoire

Etat local : Création d'un pneumothorax gauche. Bon décollement, mais il existe des adhérences apicales et axillaires.

Apparition d'un léger épanchement ne dépassant pas la coupole.

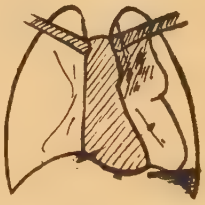

Etat général : Meilleur. Une analyse faite après le pneumothorax est négative, mais les suivantes sont constamment positives jusqu'à la section de brides.

Intervention

Date : Huit mois et demi après la création du pneumothorax.

Protocole opératoire : Paroi extrêmement mince, plèvre sensible.

Le poumon est tacheté et comme dilacéré en de nombreuses adhérences, fines ou larges, tendues, dans lesquelles le poumon va très près de la paroi.

Très nombreux fils accessoires.

Section « pas à pas » longue et douloureuse par endroits. On coupe un système axillaire antérieur (près de l'introduction de la canule), de nombreuses brides apicales, et on respecte des adhérences postérieures pleines de poumon.

Etat lipothymique à la fin de l'intervention.

Suites opératoires et complications	La température descend en lysis. Le liquide monte jusqu'à 17 c/m de la clavicule et se maintient à ce niveau. Déviation médiastinale.
Suites éloignées et résultats	**Evolution ultérieure :** La malade continue à se soigner en cure libre, à Briançon. Excellent état général et local. Une analyse, faite après la section de brides, a été négative. 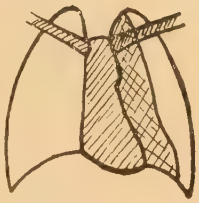 **Résultat éloigné** (13 mois après l'intervention). **Etat lésionnel :** Le poumon, toujours suspendu au sommet, a repris de l'expansion et ne présente plus aucune trace des lésions antérieures. Le liquide a disparu. Le pneumothorax est régulièrement insufflé sans incident. 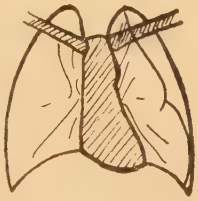 **Etat général :** Excellent. La malade a repris 2 kg. 500 en un an. **Activité :** Modérée.
Résumé	Section de brides très importante, mais incomplète, ayant donné un excellent résultat maintenu depuis plus d'un an. Léger épanchement après l'intervention, se résorbant spontanément.

Observation N° 126. Due à l'obligeance de MM. Douady et Cohen, à Saint-Hilaire-du-Touvet.

Sujet Pey..., 22 ans, étudiante.

Etat lésionnel avant le pneumothorax

Description des lésions : Tuberculose bilatérale, sans caverne nettement visible, prédominante à droite et découverte à la suite de plusieurs hémoptysies fébriles. Pleurésie droite dix ans auparavant.

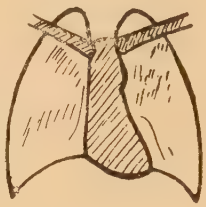

Etat général

Aspect : Médiocre.
Poids : 48 kg. 200.
Température : 38°.
B. K. : ++.

Autres localisations : 1° R. A. A. avec atteinte valvulaire trois ans auparavant.
2° Crise d'appendicite traitée médicalement après la découverte des lésions pulmonaires.

Création du pneumothorax et période pré-opératoire

Etat local : Tentatives infructueuses de pneumothorax droit. Trois mois après, à la suite d'une évolution du côté gauche, création d'un pneumothorax gauche, rendu incomplet par des brides apicales et axillaires.

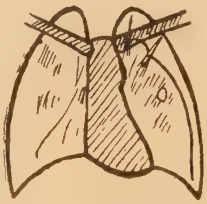

Etat général : Mauvais. Température 38°. L'expectoration est toujours abondamment bacillifère.

Intervention

Date : Six mois après la création du pneumothorax.

Protocole opératoire : La dyspnée intense présentée par la malade oblige à une exsufflation constante par la première canule.

Plèvre rouge, humide et douloureuse. Moignon animé de mouvements gênant la section. Sommet suspendu par deux groupes d'adhérences, les unes franchement apicales formées de plusieurs voiles minces, coupées sans difficulté; les autres, assez postérieures, comprennent en particulier une membrane courte, épaisse, près de laquelle on voit deux lobes pulmonaires se réunir. On voit également en ce point une grosse bulle pulmonaire phlycténoïde. Cette adhérence courte est palpée et légèrement incisée en un point pour voir sa nature : il s'agit d'un tissu humide et grisâtre. On pourrait à la rigueur la désinsérer après coagulation; mais en raison de l'essoufflement, des mouvements pulmonaires violents, on préfère voir ce que peut amener le collapsus actuellement obtenu et, éventuellement, revenir dans un second temps sectionner cette adhérence.

Suture des espaces intercostaux au catgut car la malade est maigre, essoufflée et tousse beaucoup.

Suites opératoires et complications

S. O. normales.

Etat stationnaire pendant plusieurs mois, puis amélioration de l'état pulmonaire, aussi bien à droite qu'à gauche.

Disparition des petits épanchements qui existaient depuis la création du pneumothorax.

Progrès de l'état général : température à 37° 6, 37° 8; reprise de poids.

Douleurs articulaires très fréquentes s'accompagnant de fièvre et de dyspnée d'origine cardiaque.

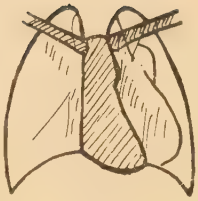

Suites éloignées et résultats

Résultat éloigné

(18 mois après l'intervention).

Etat lésionnel : A droite, réseau de condensations d'aspect homogène au sommet.

A gauche, lésions encore visibles, mais parfaitement homogènes.

Pneumothorax électif insufflé tous les quatorze jours (— 9, 300, — 4).

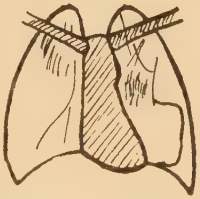

Etat général : Précaire. L'expectoration ne contient plus de bacilles depuis quatre mois.

Activité : Nulle.

Résumé

Section de brides incomplète, pratiquée chez une malade atteinte de lésions bilatérales.

Amélioration des deux côtés, mais malade atteinte par ailleurs de rhumatisme articulaire aigu, ayant un état général précaire.

Pronostic réservé.

Observation N° 127. Due à l'obligeance de MM. Douady et Cohen, à Saint-Hilaire-du-Touvet.

Sujet Vi... Edouard, 22 ans, étudiant en médecine.

Etat lésionnel avant le pneumothorax

Description des lésions : Infiltration axillaire largement excavée d'apparition récente.

Etat général

Aspect : Médiocre.
Poids : Amaigrissement marqué.
Température : 38°.
B. K. : + (tubage gastrique).

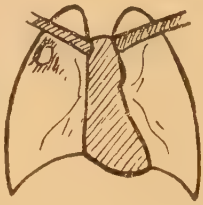

Création du pneumothorax et période pré-opératoire

Etat local : Décollement subtotal avec adhérences multiples tendant la caverne et la maintenant béante. Efficacité rapide. Analyses négatives un mois après la création du pneumothorax.

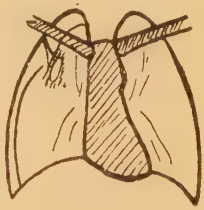

Intervention

Date : Trois mois après la création du pneumothorax.

Protocole opératoire : Adhérence unique composée de deux cordons parallèles reliés entre eux par un voile. Sommet peu altéré. Section galvanique très aisée. Collapsus immédiat et total.

Suites opératoires et complications

Simples. Atélectasie du moignon pendant les premiers jours. Température définitivement stable, sauf au moment d'une grippe bénigne épidémique un mois après la section. Le poids augmente (gain de 4 kgs). L'expectoration disparaît. Les analyses sont constamment négatives.

Trois mois après l'opération, très légère hémoptysie sans fièvre.

L'image radiologique se nettoie peu à peu, la caverne disparaît rapidement et la zone sombre qui la remplace diminue d'opacité et d'étendue.

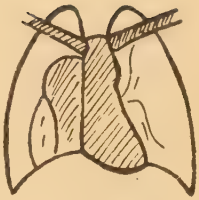

Suites éloignées et résultats

Evolution ultérieure : Le malade quitte le Sanatorium des Etudiants six mois après l'intervention, en très bon état général et local.

Insufflations tous les douze jours (— 7, 600, — 3).

Incidents survenus longtemps après l'intervention : A la suite de nombreuses imprudences et de surmenage, et après une grosse angine, persistance d'une température élevée, fatigue assez marquée et image radiologique suspecte à la partie moyenne du poumon gauche. Le malade entre pour un second séjour au Sanatorium des Etudiants. Tout rentre rapidement dans l'ordre, le poids augmente, l'image radiologique est très satisfaisante.

Résultat éloigné

(2 ans 1/2 après la section de brides).

Etat lésionnel : Le poumon droit ne présente plus qu'une condensation minime et tout à fait homogène.

Etat général : Excellent. Ni fièvre, ni expectoration.

Activité : Le sujet travaille depuis sa sortie du sanatorium comme interne dans différents sanatoria.

Résumé

Très bon résultat obtenu après section d'un gros pilier unique sur un pneumothorax déjà efficace chez un sujet peu prudent et ayant une grosse activité.

Observation N° 128. Due à l'obligeance de M. Angirany, à Hauteville.

Sujet

Mir... Catherine, 24 ans, ménagère.

Etat lésionnel avant le pneumothorax

Description des lésions : Tuberculose bilatérale prédominant à gauche, ayant débuté deux ans auparavaant.

Etat général

Aspect : Assez bon.
Température : Normale.
B. K. : +.

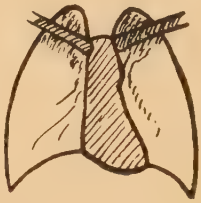

Création du pneumothorax et période pré-opératoire

Etat local : Création d'un pneumothorax gauche, largement adhérent au sommet.
Vingt jours plus tard, création d'un pneumothorax droit bridé par des adhérences à peu près symétriques.

Etat général : Assez bon. Température normale, mais l'expectoration est toujours bacillifère.

Intervention

Date : Quatre mois après la création du pneumothorax.

Protocole opératoire : Opérateur : Dr Douady.
Section de brides gauche.
Le lobe supérieur est très altéré dans son ensemble et retenu à la paroi par :

1° Une longue adhérence axillaire;

2° Deux minces voiles apicaux;

3° Un système interne composé de deux voiles médiastinaux et d'une adhérence très parenchymateuse.

Les adhérences apicales et axillaires sont coupées sans difficulté. Le système interne est respecté.

On aperçoit au pied de ce système, en plein lobe altéré, une image violacée, caséeuse, qui est certainement une perforation en puissance.

Suites opératoires et complications	Apparition d'un épanchement qui augmente progressivement.
Suites éloignées et résultats	**Evolution ultérieure :** Abandon du pneumothorax droit en raison de l'essoufflement très marqué accusé par la malade. Déclin de l'état général. Poids stationnaire, persistance des bacilles dans l'expectoration. La malade quitte le sanatorium, n'ayant fait aucun progrès, et meurt quelque temps après.
Résumé	Section de brides incomplète chez une malade atteinte de lésions bilatérales et porteuse d'un double pneumothorax. Epanchement. Abandon du pneumothorax droit. Evolution défavorable et mort.

Observation N° 129. Due à l'obligeance de MM. Kanony et Babou, à Passy.

Sujet

Mar... Thérèse, 12 ans.

Etat lésionnel avant le pneumothorax

Description des lésions : Tuberculose bilatérale prédominante à gauche où il existe trois importantes cavités para-hilaires, ayant débuté un an auparavant.

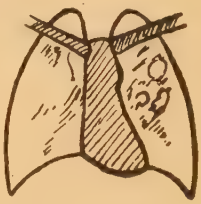

Aspect : Médiocre.
Température : Subfébrile.
B. K. : +.
Traitement aurique (crisalbine) bien toléré.

Création du pneumothorax et période pré-opératoire

Etat local : Création d'un pneumothorax gauche. Le poumon est tiraillé par plusieurs adhérences filiformes.

Etat général : Meilleur. Disparition des bacilles dans l'expectoration.

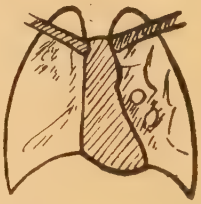

Intervention

Date : Trois mois après la création du pneumothorax.

Protocole opératoire : Opérateur : Dr Douady.
Poumon déjà fortement collabé, atélectasié, violacé, homogène. Le lobe supérieur est suspendu par trois fils coupés sans difficulté.
Il existe une adhérence en pont au-dessus de la scissure et une plaque d'adhérence postérieure du lobe inférieur inattaquable.

Suites opératoires et complications	S. O. normales. 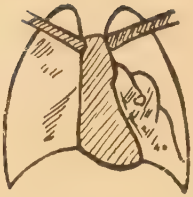
Suites éloignées et résultats	**Evolution ultérieure :** La malade quitte le sanatorium sept mois après l'intervention, en excellent état général et local. Est revenue passer successivement deux hivers à Passy : excellent état général, plus de bacilles dans l'expectoration. Pneumothorax entretenu sans incident. **Résultat éloigné** (2 ans 1/2 après la sortie du sanatorium). **Etat lésionnel :** Il ne persiste plus au niveau des anciennes lésions que des cicatrices fibreuses bien homogènes. Le pneumothorax est toujours entretenu normalement. 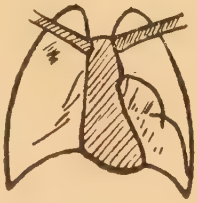 **Etat général :** Excellent. La malade continue ses cures.
Résumé	Section d'adhérences filiformes ayant entraîné un collapsus complet. Guérison des lésions contro-latérales. Excellent résultat obtenu depuis plus de deux ans.

Observation N° 130. Due à l'obligeance de MM. Kanony et Babou, à Passy.

Sujet Kov... Tatiana, 13 ans.

Etat lésionnel avant le pneumothorax

Description des lésions : Tuberculose excavée de la moitié supérieure du poumon gauche ayant débuté trois mois auparavant.

Etat général

Aspect : Assez bon.
Température : Subfébrile.
B. K. : +.

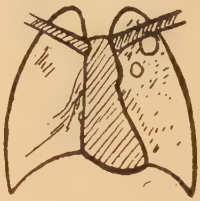

Création du pneumothorax et période pré-opératoire

Etat local : Création d'un pneumothorax gauche rendu incomplet par un système adhérentiel apical. Caverne toujours visible au pied de l'adhérence.

Etat général : Meilleur (reprise de poids) mais une homogénéisation du liquide gastrique est encore positive cinq mois après la création du pneumothorax.

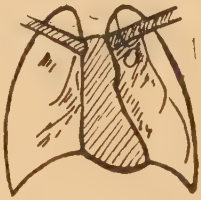

Intervention

Date : Sept mois après la création du pneumothorax.

Protocole opératoire : Opérateur : Dr Douady.

Poumon déjà assez rétracté avec lobes indépendants (scissure béante). Suspension par une adhérence tubulaire très allongée, humide, très molle, glissant sur l'anse du cautère et difficile à retenir. On doit faire asseoir la malade au cours de l'intervention afin de tendre cette adhérence et d'éliminer un petit épanchement collecté dans le dôme pleural.

Section galvanique de ce cordon et d'un fil accessoire inséré sur la sous-clavière que l'on voit très bien, ainsi que la partie adjacente de la crosse aortique.

Il persiste peut-être un autre cordon postérieur et très interne caché par le moignon.

Suites opératoires et complications	S. O. normales. Une homogénéisation du liquide gastrique pratiquée trois mois après l'intervention est négative. Il ne persiste plus qu'une tache homogène à l'emplacement de l'ancienne caverne.
Suites éloignées et résultats	**Evolution ultérieure :** La malade quitte le sanatorium quatre mois après l'intervention, en excellent état général et local. **Résultat éloigné** (Un an après la sortie du sanatorium). **Etat lésionnel :** Il n'y a plus trace des anciennes lésions. Le pneumothorax est toujours entretenu sans incident. **Etat général :** Excellent. **Activité :** A repris l'école.
Résumé	Section de brides complète suivie d'efficacité totale maintenue depuis plus d'un an.

Observation N° 131. Due à l'obligeance de M. Angirany, à Hauteville.

Sujet Tour... (sexe féminin), 24 ans, sténo-dactylographe.

Etat lésionnel avant le pneumothorax

Description des lésions : Tuberculose bilatérale à nette prédominance gauche où il existe une grosse cavité de l'extrême sommet.

Etat général

Aspect : Médiocre.
Température : 38°.
B. K. : ++.

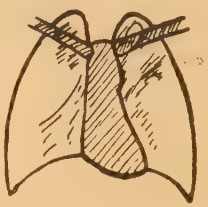

Création du pneumothorax et période pré-opératoire

Etat local : Création d'un pneumothorax gauche, largement bridé par des adhérences apicales et axillaires.

Etat général : Toujours médiocre. Persistance des bacilles dans l'expectoration.

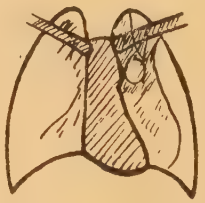

Intervention

Date : Deux mois après la création du pneumothorax.

Protocole opératoire : Opérateur : Dr Douady.

Lobe supérieur altéré dans son ensemble. Il existe sept à huit brides, dont une filiforme, les autres constituées par des voiles minces à bords épais, d'autres transparents.

Libération complète.

Suites opératoires et complications	Apparition d'un épanchement ayant nécessité trois mois après plusieurs ponctions. Les cavités sont toujours visibles dans le moignon. Sept mois après l'intervention, évolution contro-latérale importante avec grosse caverne sous-claviculaire. Echec d'un pneumothorax droit.
Suites éloignées et résultats	**Evolution ultérieure :** La malade quitte le sanatorium dix-neuf mois après l'intervention, en assez mauvais état général. L'expectoration contient toujours des bacilles. **Résultat éloigné** (Un an après la sortie du sanatorium). **Etat lésionnel :** Persistance de lésions bilatérales assez importantes. Pneumothorax régulièrement entretenu (100 cmc.). **Etat général :** Assez bon, mais l'expectoration contient toujours des bacilles. **Activité :** Nulle.
Résume	Section de brides incomplète n'ayant guère amélioré un pneumothorax gauche inefficace. Epanchement ponctionné. Evolution contro-latérale sept mois après. Pneumothorax droit impossible. Persistance de bacilles dans l'expectoration. Etat précaire. Pronostic réservé.

Observation N° 132. Due à l'obligeance de MM. Kanony et Babou, à Passy.

Sujet Chr... (sexe féminin), 16 ans.

Etat lésionnel avant le pneumothorax

Description des lésions : Tuberculose bilatérale à nette prédominance droite où il existe une large cavité du sommet.

Etat général

Aspect : Médiocre.
Température : 38°.
B. K. : ++.

Création du pneumothorax et période pré-opératoire

Etat local : Création d'un pneumothorax droit adhérent au sommet.

Etat général : Meilleur, mais persistance des bacilles dans l'expectoration.

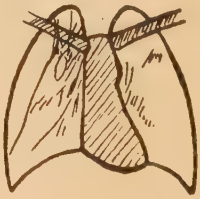

Intervention

Date : Trois mois et demi après la création du pneumothorax.

Protocole opératoire : Opérateur : Dr Douady.

Plèvre assez transparente. Il existe un système adhérentiel très postérieur qui semble formé à première vue de deux adhérences bien distinctes; mais en réalité on voit que ce sont deux replis falciformes séparés par une profonde fossette et confinant à une plage d'adhérence postéro-interne. De ces deux replis, le plus postérieur est incisé car il est mieux délimité et semble tendre davantage le poumon.

Dans l'ensemble, le collapsus est peu modifié.

Suites opératoires et complications	S. O. normales. Trois mois après l'intervention, l'expectoration ne contient plus de bacilles. Deux examens successifs de liquide gastrique sont également négatifs. 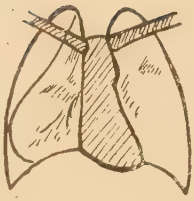
Suites éloignées et résultats	**Evolution ultérieure :** La malade quitte le sanatorium de la Ravoire (Passy) neuf mois après l'intervention, en très bon état général et local, pour aller séjourner à Paris. 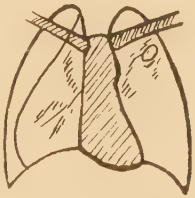 **Incidents survenus longtemps après l'intervention :** Deux mois après la sortie du sanatorium, apparition au sommet gauche d'une petite image cavitaire pour laquelle on envisage l'éventualité d'un second pneumothorax; mais les parents préfèrent retirer leur enfant qui part en Suisse, où elle se trouve encore (un an et demi après).
Résume	Section partielle d'une grosse adhérence apicale qui n'entraîne aucune modification du collapsus; malgré cela, amélioration locale, mais deux mois après évolution contro-latérale pour laquelle la malade part en Suisse où elle se trouve encore actuellement (deux ans après l'intervention).

Observation N° 133. Due à l'obligeance de M. Foix, à Saint-Hilaire-du-Touvet.

Sujet

Bru... A., 23 ans, représentant de commerce.

Etat lésionnel avant le pneumothorax

Description des lésions : Tuberculose excavée de la partie moyenne du poumon gauche, découverte à la suite d'une hémoptysie.

Etat général

Aspect : Floride.
Température : Normale.
B. K. : ++.

Création du pneumothorax et période pré-opératoire

Etat local : Création d'un pneumothorax gauche largement bridé par un système adhérentiel apical. Persistance d'une cavité dans le moignon.

Etat général : Toujours bon. Expectoration peu abondante (4 à 5 crachats par jour), mais bacillifère.

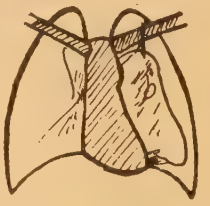

Intervention

Date : Sept mois après la création du pneumothorax.

Protocole opératoire : Opérateur : Dr Douady.

Il existe 2 brides rubannées (1 et 2), facilement coupées au galvano-cautère.

Le sommet du poumon est alors suspendu un peu en dedans du sommet du dôme pleural par une adhérence membraneuse (4) doublée d'un ruban légèrement charnu (3). Cette adhérence est sectionnée au ras de la paroi. Ce moignon pariétal saigne un peu. Le poumon alors libéré devient battant. On coupe encore quelques fils accessoires dont l'un (5) est inséré à peu de distance de la sous-clavière.

Suites opératoires et complications

S. O. excellentes.
L'expectoration devient à peu près nulle. Une analyse est cependant encore positive trois mois après l'intervention.

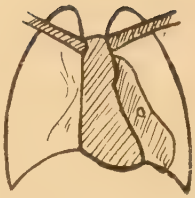

Suites éloignées et résultats

Evolution ultérieure : Le malade quitte le sanatorium quatre mois après l'intervention en excellent état général, mais l'expectoration est encore bacillifère.

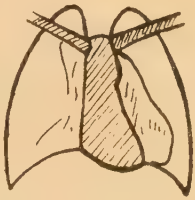

Incidents survenus longtemps après l'intervention : L'année suivante on apprend par une lettre que les bacilles ont disparu. Le malade s'est marié et se porte très bien.

Résultat éloigné

(5 ans après la sortie du sanatorium)

Etat lésionnel : Eclaircissement à peu près complet du parenchyme. Abandon progressif du pno. encore insufflé toutes les 6 semaines (150 à 200 cc.).

Etat général : Excellent, le malade est marié depuis plus de trois ans.

Activité : Reprise de travail depuis 5 ans sans interruption.

Résumé

Section de brides complète entraînant un collapsus complet et efficace.
Excellent résultat maintenu depuis cinq ans.

Observation N° 134. Due àl'obligeance de M. Foix, à Saint-Hilaire-du-Touvet.

Sujet Mar... Antoine, 29 ans, chauffeur.

Etat lésionnel avant le pneumothorax

Description des lésions : Tuberculose largement excavée de la moitié supérieure du poumon gauche, découverte à la suite d'un épisode fébrile et d'une petite hémoptysie.

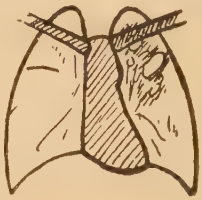

Etat général

Aspect : Médiocre.
Température : 38°.
B. K. : ++.

Création du pneumothorax et période pré-opératoire

Etat local : Création d'un pneumothorax gauche. Bon décollement mais le moignon reste suspendu par plusieurs brides apicales et médiastinales. Il existe deux cavernes nettement visibles dans le moignon, déformées par les adhérences.

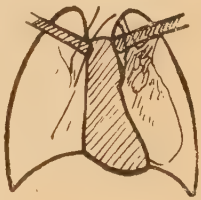

Etat général : Peu changé; la température reste subfébrile (37°8). L'expectoration contient toujours des bacilles. Un mois et demi après la création du pno., hémoptysie qui cède à une insufflation.

Intervention

Date : Cinq mois et demi après la création du pneumothorax.

Protocole opératoire : Opérateur : Dr Douady.

Il existe une adhérence en forme de petit pilier aplati s'étalant en patte d'oie qui est coupée après coagulation. Le poumon assez tendu se rétracte fortement à cet endroit.

Section galvanique de quelques fils accessoires.

Il reste une adhérence en forme de diaphragme présentant un bord libre falciforme, à quelque distance duquel on voit un deuxième bord parallèle et semblable. Cette adhérence est respectée.

Suites opératoires et complications

Epanchement minime traité par le régime déchloruré et le chlorure de calcium.

L'expectoration persiste (9 à 12 crachats par jour), encore bacillifère.

L'état général est très bon.

A partir du cinquième mois, après l'intervention, les examens de crachats sont constamment négatifs. La cavité ne se voit plus.

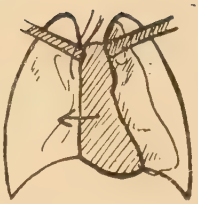

Suites éloignées et résultats

Traitements ultérieurs : Le malade sort du sanatorium six mois après l'intervention, fait un séjour chez lui de neuf mois, puis un deuxième séjour au sanatorium, sans incident.

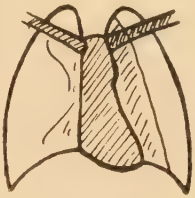

Résultat éloigné

(2 ans après la sortie du sanatorium).

Etat lésionnel : Il ne persiste plus que quelques travées fibreuses au niveau des anciennes lésions.

Etat général : Excellent. Expectoration minime et non bacillifère.

Activité : Modérée, sans fatigue.

Résumé

Section de brides incomplète chez un malade atteint de lésions importantes du poumon gauche.

Efficacité totale maintenue depuis plus de deux ans.

Observation	N° 135. Due à l'obligeance de M. Foix, à Saint-Hilaire-du-Touvet.
Sujet	Br... L., 24 ans, électricien.
Etat lésionnel avant le pneumothorax	**Description des lésions :** Lobite supérieure droite excavée découverte à la suite de plusieurs hémoptysies. **Etat général** **Aspect :** Assez bon. **Température :** Normale. **B. K. :** —. Institution d'un traitement aurique : allocrysine : 4 gr.
Création du pneumothorax et période pré-opératoire	**Etat local :** Création d'un pneumothorax droit retenu par deux brides apicales. Persistance d'une caverne nettement visible au pied de l'une des adhérences. **Etat général :** Meilleur. Disparition des bacilles dans l'expectoration.
Intervention	**Date :** Quatre mois après la création du pneumothorax. **Protocole opératoire :** Opérateur : Dr Douady. Il existe deux brides apicales. La section galvanique de la première provoque une petite hémorragie. On sectionne la seconde après la coagulation préalable. On tâche d'arrêter l'hémorragie de la première bride : mais elle résiste à la coagulation et le sang continue à couler (une goutte toutes les cinq secondes). On met le malade pour la nuit en position de Trendélenbourg.

Suites opératoires et complications

Excellent collapsus total.

Léger épanchement sanguin dans le sinus qui se résorbe les jours suivants.

La présence de bacilles dans l'expectoration fait « pousser » le pneumothorax (de -5 à -3). L'expectoration persiste (6 à 8 crachats par jour), mais devient négative.

La température est normale cinq jours après l'intervention.

Suites éloignées et résultats

Evolution ultérieure : Le malade quitte le sanatorium en excellent état général et pulmonaire sept mois après l'intervention.

Incidents survenus longtemps après l'intervention : Deux ans après la sortie, petite congestion à la base du moignon se résorbant rapidement.

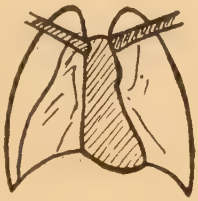

Résultat éloigné

(trois ans et demi après la sortie du sanatorium).

Etat lésionnel : Poumon droit très clair. Très bon pneumothorax régulièrement entretenu tous les vingt et un jours (-21, -6, 500 cc., -12, 0).

Etat général : Excellent. Expectoration nulle. Analyses négatives depuis plus de trois ans.

Activité : Travaille comme électricien sans interruption depuis deux ans.

Résumé

Section de brides totale, ayant amené un excellent collapsus.

Excellent résultat maintenu depuis quatre ans.

Observation N° 136. Due à l'obligeance de MM. Kanony et Babou, à Saint-Hilaire-du-Touvet.

Sujet Das... Paul, 49 ans, représentant.

Etat lésionnel avant le pneumothorax

Description des lésions : Lésion excavée sous claviculaire gauche découverte un an après une hémoptysie.

Etat général

Aspect : Bon.
Température : Normale.
B. K. : +.

Création du pneumothorax et période pré-opératoire

Etat local : Création d'un pneumothorax gauche rendu incomplet par une adhérence axillaire qui sous-tend la cavité et suivi d'un épanchement qui n'amène aucune amélioration.

Etat général : Bon (reprise de poids) mais persistance des bacilles dans l'expectoration.

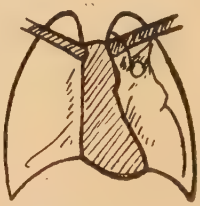

Intervention

Date : 5 mois après la création du pneumothorax.

Protocole opératoire : Opérateur : Dr Douady.

Le sommet est suspendu par :

1° Une adhérence apicale externe bien tendue, coupée sans difficulté.

2° Une adhérence postérieure beaucoup plus basse mais insérée aussi sur le lobe supérieur, se présentant comme un triangle à base pariétale et à sommet postérieur également coupée.

3° Une adhérence apicale interne faite d'un petit pilier coupé, et d'une plus grosse membrane qui paraît falciforme mais qui en réalité se sépare du hile.

Elle pourrait à la rigueur être coupée mais elle est respectée car le collapsus paraît suffisant.

Suites opératoires et complications	S. O. normales. 3 mois après l'intervention apparition d'un épanchement s'accompagnant de fièvre et de dyspnée et ayant nécessité une désinsufflation.
Suites éloignées et résultats	**Evolution ultérieure :** Le malade quitte le sanatorium 7 mois après l'intervention pour aller à Paris. **Incidents survenus longtemps après l'intervention :** 1 mois après la sortie apparition d'une symphyse progressivement croissante. **Résultat éloigné** (1 an après la sortie du sanatorium). **Etat lésionnel :** Il ne persiste plus qu'une petite tache à l'emplacement de l'ancienne caverne. **Etat général :** Excellent. **Activité :** Reprise d'une vie normale.
Résumé	Section de brides à peu près complète ayant entraîné un collapsus efficace. 8 mois après, symphyse progressive du pneumothorax. Excellent état maintenu depuis plus d'un an.

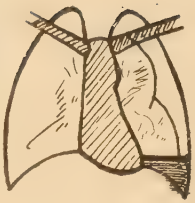

Observation N° 137. Due à l'obligeance de M. Douady et Cohen, à Saint-Hilaire-du-Touvet.

Sujet

Lal... Albert, 19 ans, étudiant.

Etat lésionnel avant le pneumothorax

Description des lésions : Tuberculose excavée du poumon gauche, d'apparition récente. Tuberculose ancienne du côté droit ayant débuté 2 ans auparavant, traitée par un pneumothorax incomplet.

Une section partielle d'adhérence.

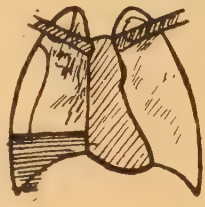

Etat général

Aspect : Médiocre.
Température : Subfébrile.
B. K. : ++.

Une thoracoplastie proposée avant l'évolution gauche récente a été refusée par le malade. Un essai de traitement aurique doit être arrêté à la suite d'albuminurie.

Création du pneumothorax et période pré-opératoire

Etat local : Création d'un pneumothorax gauche rendu incomplet par plusieurs adhérences apicales et axillaires. La caverne est suspendue, largement béante et paraît s'accroître.

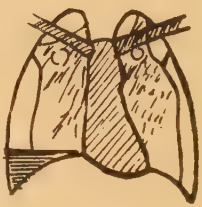

Etat général : Toujours médiocre. Expectoration abondamment bacillifère.

Intervention

Date : Deux mois après la création du pneumothorax.

Protocole opératoire : Section difficile due à l'impossibilité d'amener le pneumothorax à la pression atmosphérique; le malade asphyxie aussitôt; on doit exsuffler constamment (1 litre en 2 secondes). Sommet violacé, sans expansion, suspendu par une membrane apicale et deux rubans, l'un axillaire, l'autre médiastinal, coupés sans difficultés. Libération immédiate.

La base séparée par une scissure bien ouverte est rose et d'aspect normal.

Plèvre pariétale très vascularisée et rouge.

Suites opératoires et complications	Un peu de liquide dans le sinus. Emphysème sous-cutané très léger. Collapsus total. La caverne grandit malgré la libération totale. Et le malade meurt de collapsus cardiaque à la suite d'une perforation pulmonaire gauche un mois et demi après l'intervention.
Suites éloignées et résultats	
Résumé	Section de brides complète chez un malade atteint de lésions bilatérales et porteur d'un double pneumothorax. Inertie pulmonaire malgré la libération totale, augmentation de la caverne, perforation et mort par collapsus cardiaque.

Observation	N° 138. Due à l'obligeanc de M. Foix, à Saint-Hilaire-du-Touvet.
Sujet	Le... Marcel, 33 ans, manouvrier.
Etat lésionnel avant le pneumothorax	**Descriptin des lésions :** Tuberculose ulcéro-fibreuse excavée du sommet gauche révélée par plusieurs hémoptysies abondantes. A droite : quelques taches discrètes dans la partie moyenne du poumon. **Etat général** **Aspect :** Bon. **Température :** Normale. **B. K. :** / + par intermittence. Insuffisance hépatique d'origine éthylique.
Création du pneumothorax et période pré-opératoire	**Etat local :** Collapsus très gêné par l'existence de brides externes. **Etat général :** Médiocre. Température autour de 39° descendant en lysis et retournant à la normale au bout d'un mois. **Remarque :** Deux hémoptysies de moyenne abondance. Une analyse encore positive sept mois après la création du pneumothorax.
Intervention	**Date :** Huit mois après la création du pneumothorax. **Protocole opératoire :** Section de brides hémostatique faite par le Dr Douady. Section complète, collapsus immédiat.

Suites opératoires et complications	Emphysème sous-cutané assez important. Le lendemain de l'opération, élévation thermique à 39° (la température se maintiendra entre 39° et 40° jusqu'à la mort du malade). Formation qu'une quantité importante de liquide hémorragique. Six jours après l'opération, on retire 1.600 cc. de sang presque pur non coagulable. Deux jours après, nouvelle ponction de 750 cc. Après chaque ponction suivie d'injection d'air, le malade se sent soulagé. Deux autres ponctions (1.450 et 1 litre) sont pratiquées dans les 15 jours suivants.
Suites éloignées et résultats	**Evolution ultérieure :** Transformation purulente de l'épanchement. Extraction de 500 cc. de pus dans lequel l'examen bactériologique met en évidence la présence de polynucléaires altérés et de streptocoques. Pas de B. K. Lavages de plèvre puis pleurotomie et drainage. La température décroit (38°) et le malade paraît s'améliorer pendant un mois, mais au lendemain d'un lavage de plèvre et à la suite d'une hémorragie abondante, probablement pariétale, le malade meurt.
Résumé	Très mauvais résultats d'une section de brides pratiquée sur un pneumothorax hémoptoïque.

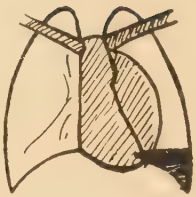

Observation N° 139. Due à l'obligeance de MM. Kanony et Babou, à Passy.

Sujet Wil.., Andrée, sexe féminin, 17 ans.

Etat lésionnel avant le pneumothorax

Description des lésions : Tuberculose bilatérale à nette prédominance gauche où il existe 2 grosses cavités ayant débuté quelques mois auparavant à la suite de bains de soleil. Amaigrissement de 5 kilos.

Etat général

Aspect : Médiocre.
Poids : Amaigrissement de 5 kilos.
Température : Subfébrile.
B. K. : +.

Création du pneumothorax et période pré-opératoire

Etat local : Création d'un pneumothorax gauche, le poumon est retenu au sommet par une large adhérence.

Il existe en outre une bride axillaire en regard de la cavité supérieure.

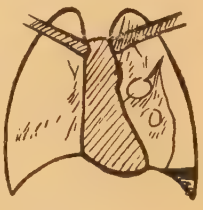

Etat général : Toujours mauvais. Toux, expectoration, bacilles dans les crachats.

Intervention

Date : 1 mois et demi après la création du pneumothorax.

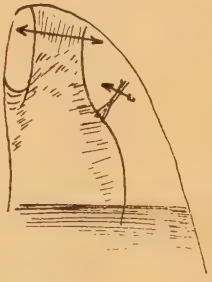

Protocole opératoire : Opérateur : Dr Douady.

On coupe d'abord un ruban axillaire; puis deux voiles apicaux après les avoir écartés du médiastin.

Une petite membrane antéro-interne en nid de pigeon est respectée.

Suites opératoires et complications

S. O. normales.
Disparition des cavités.
1 an 1/2 après l'intervention formation rapide d'une image cavitaire juxta-hilaire droite. Création d'un pneumothorax droit. L'expectoration encore bacillifère 4 mois après la création du second pneumothorax ne contient plus de bacilles aux sixième et septième mois.

Suites éloignées et résultats

Evolution ultérieure : La malade quitte le sanatorium 7 mois après la création du pneumothorax, en excellent état général et local.

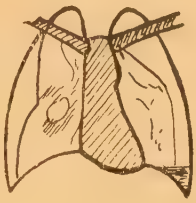

Résultat éloigné

(3 ans après la sortie du sanatorium).

Etat lésionnel : Il n'existe plus trace des anciennes lésions. Les deux pneumothorax sont entretenus sans incident.

Etat général : Excellent.

Activité : Normale.

Résume

Section de brides à peu près complète suivie d'efficacité. 1 an 1/2 après, évolution contro-latérale pour laquelle on crée un second pneumothorax.
Très bon résultat final maintenu depuis 3 ans.

Observation N° 140. Due à l'obligeance de M. Angirany, à Hauteville.

Sujet

Cas... Blanche, 37 ans, femme de ménage.

Etat lésionnel avant le pneumothorax

Description des lésions : Tuberculose étendue à tout le poumon gauche largement excavée dans la partie supérieure.

Etat général

Aspect : Médiocre.
Température : 38°.
B. K. : +++.

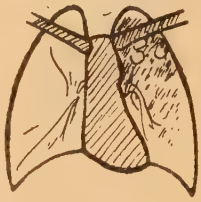

Création du pneumothorax et période pré-opératoire

Etat local : Création d'un pneumothorax gauche incomplet par suite d'adhérences, les unes apicales, une autre bas située, sous-tendant plusieurs cavités.

Apparition d'une légère quantité de liquide deux mois après la création du pneumothorax.

Etat général : Toujours médiocre.

Température élevée. Expectoration bacillifère.

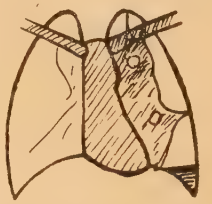

Intervention

Date : Sept mois après la création du pneumothorax.

Protocole opératoire : Opérateur : Dr Douady.

Plèvre bien transparente.

On aperçoit d'abord une adhérence axillaire filiforme, très longue, coupée facilement. Puis un système apical externe formé de plusieurs adhérences, dont une assez grosse, coupées au galvanique.

Reste une large adhérence apicale interne, membraneuse, épaisse de trois doigts mais formée de tissu bien sec (moins de 50 M. A. à la coagulation).

Malgré son épaisseur elle est désinsérée de proche en proche. Collapsus total.

Suites opératoires et complications

S. O. normales.
Collapsus nettement amélioré.
Diminution de la toux et de l'expectoration.

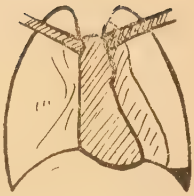

Suites éloignées et résultats

Evolution ultérieure : La malade quitte le sanatorium un mois après l'intervention très améliorée.
18 mois plus tard, la malade reprend son travail.

Incidents survenus longtemps après l'intervention : Au bout de quatre mois, évolution droite (?) et abandon du pneumothorax gauche.
Six mois plus tard, la malade rentre dans un sanatorium (le médecin de ce sanatorium nous envoie les renseignements ci-dessous.)

Résultat éloigné

(2 ans après la sortie du sanatorium)

Etat lésionnel : Le côté droit paraît normal.
A gauche, persistance d'une poche hydro-aérique dans laquelle on insuffle de l'air et d'où on retire 225 cc. de liquide citrin.
Le pneumothorax gauche se trouve ainsi reconstitué. Attraction médiastinale vers la gauche.

Etat général : Bon, mais l'expectoration est encore bacillifère.

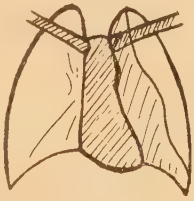

Résume

Section de brides complète ayant amené une amélioration du collapsus.
Abandon prématuré du pneumothorax.
Retour en sanatorium où l'on réussit à reprendre le pneumothorax.
Assez bon état général, mais persistance des bacilles dans l'expectoration plus de deux ans après la section de brides.

CONCLUSIONS

I. — L'opération de Jacobaeus est maintenant suffisamment entrée dans la pratique phtisiologique pour qu'il soit possible d'en juger les résultats éloignés, c'est-à-dire ceux que l'on observe sur les opérés revus avec un recul de deux à cinq ans, ou davantage.

II. — Ses résultats doivent être appréciés en fonction de données techniques, c'est-à-dire des caractéristiques du pneumothorax modifié par l'opération, et de données cliniques, à savoir, le caractère évolutif de la tuberculose, les possibilités physiques et sociales des sujets opérés. Ces données cliniques sont essentielles pour juger l'opération.

Le résultats techniques et cliniques sont en effet moins superposables qu'on serait tenté de le croire. Il est intéressant de connaître les cas de pneumothorax rendus totaux et sans valeur thérapeutique et, d'un autre côté, les collapsus incomplets et cliniquement efficaces.

III. — La recherche des résultats éloignés se heurte à de grandes difficultés : beaucoup de malades sont perdus de vue ou ne peuvent pas fournir un dossier radiologique et bactériologique convenable. C'est ainsi que, sur 1.000 cas de sections ou pleuroscopies pratiquées par le même opérateur, nous n'avons pu rassembler que 140 interventions suffisamment anciennes et se prêtant

en même temps à une appréciation détaillée des résultats. Encore faut-il noter qu'elles comprennent la plupart des cas compliqués et de ce fait suivis d'une façon plus complète.

L'analyse des dernières statistiques publiées ne saurait dispenser de l'examen détaillé des observations, car, en matière de section de brides, les statistiques sont grevées de causes d'erreurs particulièrement importantes :

— Absence de rigueur dans la définition des catégories d'adhérences et surtout des complications et des suites cliniques éloignées;

— Différence entre le recrutement des malades à opérer et la proportion des sections de brides « faciles » et « difficiles », selon qu'il s'agit d'un débutant ou d'un opérateur entraîné à qui sont adressés des malades préalablement « triés ».

IV. — L'analyse des observations recueillies montre que les résultats éloignés sont influencés dans une certaine mesure par des facteurs étrangers à l'intervention elle-même, tels que résistance générale du sujet, bilatéralisation lésionnelle préalable à la section de brides, existence de foyers tuberculeux extra-pulmonaires.

V. — Si les données qui nous ont été fournies par les divers opérateurs et le sens général des résultats lointains que nous avons réunis concordent, dans l'ensemble, avec l'opinion couramment admise que les pneumothorax totaux restent les plus efficaces, l'analyse détaillée de nos observations montre des cas troublants de bons résultats durables, malgré un collapsus incomplet ou après des sections partielles, et, d'un autre côté, des pneumothorax totaux chez lesquels l'inertie pulmonaire ou l'extension cavitaire a compromis le résultat lointain. Il

existe donc une minorité non négligeable de pneumothorax pour lesquels le collapsus complet n'est pas synonyme d'efficacité.

VI. — Les observations que nous avons analysées constituent des arguments à verser au débat toujours ouvert à propos de certaines indications de la section de brides et de certains points de technique :

Elles seraient en faveur de l'intervention relativement mais non systématiquement ni exagérément précoce, du moins en milieu sanatorial.

Elles montreraient aussi l'utilité de la section pratiquée sur les lésions discrètes lorsqu'il s'agit de brides dont l'abord est aisé.

En présence d'un pneumothorax bridé avec lésions contro-latérales, il est indiqué de tenter la libération des brides avant de créer un second pneumothorax.

Certains points concernant l'indication opératoire lorsqu'il existe un état hémoptoïque, un épanchement pleural, une perforation, ont pu également être précisés.

Il n'a pas été possible d'établir une relation formelle entre l'état de la plèvre lors de la pleuroscopie et le pronostic lointain :

Les plèvres inflammatoires ne coïncident pas forcément avec des épanchements ou des symphyses post-opératoires; ni des plèvres épaissies avec les cas d'inertie pulmonaire.

Il est certain que la dimension des brides coupées, leur épaisseur et la proximité du tissu pulmonaire conditionnent le traumatisme opératoire et, dans une importante mesure, les résultats éloignés; mais il est essentiel d'analyser chaque observation en tenant compte des brides respectées par rapport à celles qui ont été coupées.

En ce qui concerne la technique (section diathermique ou galvanique), notre étude n'a pas de valeur de comparaison, puisqu'elle porte sur les observations d'un même opérateur. D'ailleurs, la discussion entre partisans de l'une et l'autre méthodes semble actuellement close, la coagulation diathermique conservant surtout un rôle adjuvant.

En ce qui concerne enfin les complications immédiates : épanchements aigus, hémorragies, hémothorax, leur retentissement sur les suites éloignées est très faible. Par contre, la perforation pulmonaire reste la complication majeure, d'autant plus qu'aucun traitement rationnel n'a pu lui être opposé dans la plupart des cas.

L'ensemencement massif du poumon opposé existe, mais reste exceptionnel.

Il nous a paru intéressant de confronter l'analyse de certains résultats éloignés avec les opinions de plusieurs opérateurs français ou étrangers dont les divergences peuvent s'expliquer par les circonstances dans lesquelles ils sont amenés à intervenir.

En attendant que, dans quelques années, une doctrine solide puisse se fonder sur l'analyse d'un très grand nombre de résultats, nous admettrions volontiers les conclusions provisoires suivantes :

Les indications de la pleuroscopie, exploration simple et pratiquement dénuée de risques, doivent être élargies.

Il y a intérêt à libérer de leurs adhérences un très grand nombre de pneumothorax, même lorsqu'ils paraissent à peu près efficaces. Ceci surtout vrai pour des malades appelés à revenir à la vie active après une cure de repos limitée.

Il est préférable d'éviter des sections incomplètes et d'obtenir le meilleur collapsus possible, mais seulement lorsque le caractère évolutif des lésions, mis en balance avec les risques que présente la section de ces graves adhérences, fait penser que l'abstention serait plus grave que l'intervention.

Cette question ne peut se résoudre une fois pour toutes. L'opérateur doit se la poser pour chaque malade et doit également connaître la limite de ses propres possibilités.

Nous ne pensons pas qu'une longue expérience fasse reculer très sensiblement les bornes de l'opération de Jacobaeus; il y a peu à gagner à la section intra-pleurale des adhérences très épaisses. L'observation prolongée de leurs résultats éloignés montrera sans doute qu'il est souvent préférable de faire appel dans de tels cas à des méthodes chirurgicales.

Vu :
Le Doyen,
TIFFENEAU.

Vu :
Le Président de thèse,
TROISIER.

Vu et permis d'imprimer :
Le Recteur de l'Académie de Paris,
J. ROUSSY.

BIBLIOGRAPHIE

1. Léon Bernard et Trideulet. Sections de brides des pneumothorax artificiels. (*Bulletin de l'Académie de Médecine*, n° 26, séance du 5 juillet 1932; 3.000 mots.)
   — (*Presse Médicale*, 16 juillet 1932.)
2. Brissaud. Sections de brides par la méthode de Jacobaeus. (*Rev. de la Tuberc.*, avril 1930, p. 452; 1.800 mots.)
3. Cantegril. Résultats de 70 sections de brides au cours de pneumothorax. (*Toulouse Médical*, 15 décembre 1935.)
4. Cantegril. Résultats des sections de brides au cours de pneumothorax. 20 observations personnelles. (*Toulouse Médical*, n° 21 de novembre 1934, pp. 792-793.)
5. Caralps (Rosal). Masso. La seccion de adherencias por la tecnica Jacobaeus. (*Rev. Medica de Barcelona*, 1931.)
6. Carter (Noland). Intrapleural pneumolysis. (*The American Review of Tuberc.*, n° 3, sept. 1931, vol. XXIV; 2.800 mots.)
7. Castiglione (de). Sulla resezione delle aderenze pleuriche nella cura pneumotoracica della tuberculosi pulmonare. (*L'Ospedale Maggiore*, n°s 7, 8, 9, 1927.)

8. Castro (Antonio de). La pneumolysis endopleurica chirurgia della tuberculosi pulmonare, p. 61. (Ulrico Hoepli, Milano.)
9. Chandler. Thoracoscopy and Internal pneumolysis. (*Lancet*, 1930, 12 juillet, 74-75.)
10. Chandler. Internal pneumolysis result of 110 consecutive operations. (*The Lancet*, 19 oct. 1935.)
11. Coulaud. La libération des brides adhérentielles dans le pneumothorax artificiel par la méthode de Jacobaeus. (*Rev. de la Tuberc.*, avril 1930, p. 438.)
12. Coulaud. 350 sections de brides par la méthode de Jacobaeus. (*Rev. de la Tuberc.*, n° 3, mars 1935, pp. 314-318.)
13. Cova. Su 60 casi di operazione di Jacobaeus. (Comm. 32e Congreso di Medicina, ottobre 1926.)
14. Davy. Pneumothorax inefficaces et section d'adhérences. (*Rev. de la Tuberc.*, 3e série, t. XIII, n° 9, nov. 1932, p. 943; 3.600 mots.)
15. Derider et Clerens. Résultat idéal d'opération de Jacobaeus. Société clinique des hôpitaux de Bruxelles, séance du 13 août 1935. (*In Bruxelles Médical*, n° 27, 5 mai 1935.)
16. Dersheid Toussaint. Résection des adhérences pleurales en cours de pneumothorax artificiel. Statistiques comparées avec la phrénicectomie et la thoracoplastie apicale. (*Rev. belge de la Tuberculose*, 1933, pp. 144-181; 5.000 mots.)
17. Diehl et Kremer. Thorakoskopie und Thorakokaustie. (Springer, Berlin, 1929.)
18. Dierichs (R.). Uber Thorakoskopie und Thorakokaustie. (*Die Tuberkolose*, t. XIII, n° 8, 10 août 1933.)

19. D. Douady et Meyer. La section des brides intrapleurales dans le pneumothorax thérapeutique. (*Pratique Médicale Française*, février 1931, n° 2.)
20. Douady, Patoir et Swynghedauw. A propos de deux résultats de sections de brides. (*Nord Médical*, n° 809 du 1er novembre 1933.)
21. D. Douady et H. Weigert. De l'opportunité de la pleuroscopie au cours de certains pneumothorax. (*Gazette Médicale de Lyon*, 15 décembre 1938.)
22. Dumarest. Endoscopie et section des adhérences. Opération de Jacobaeus.
23. Eizaguirre. Section des adhérences par le procédé de Jacobaeus dans les pneumothorax insuffisants. (*Los Progressos de la Clinica*, t. XXXVIII, n° 6, juin 1930.)
24. Eloesser (L.). Intrapleural pneumolysis. (*Surg. Clin. Amer.*, 6, 381-406, 1926.)
25. Felix. Beitrag zur intrapleuralen pneumolyse. (*Zbl. Chir.*, 58, 1660-61, 1931; 500 mots.)
26. Fisher (Lincoln). Intrapleural pneumolysis. (*The Amer. Review of Tuberc.*, n° 3, septembre 1931, p. 213; 5.600 mots.)
27. Forsee (James), Hedges. Closed intrapleural pneumolysis in the artificial pneumot. treatment of pulmonaty tub. (*J. Thorac. Surgery*, LL., 270-286, 1933.)
28. Franz (Ilse). Thorakoskopie und Kaustik. (*Br. Beitr. Z. Klinik der Tuberk.*, 76 B. I., *Heft Jahrg.*, 1930, p. 1.)
— (*Beitrag zur histologie der Pneumothorax verwachsungen.*)

29. Gerhrcke. Section de brides dans le pneumothorax. (*Beitr. z. K. Tuberk. Bd.*, 57, H. I.; 2.000 mots.)
30. Godde. — Ueber thorakoskopie und thorakokaustik. (*Zeitschrift f. Tuberk.*, 68, 120-129, 1932.)
31. Gravesen. Thoracoscopy with cauterisation of stretched adhesions. Surgical treatment of pulmonary and pleural tuberculosis, p. 80. (John Bale Sons et Danielsons Ltd, London.)
32. Gullbring (A.). Des cautérisations endopleurales par la méthode de Jacobaeus. (*Rev. de la Tuberc.*, n° 9, novembre 1934, pp. 931-934.)
33. Hausen. Présentation de quelques sections de brides pleurales au cours de pneumothorax artificiel. (*Bruxelles Médical*, n° 40, 1er août 1937.)
34. Hervé. Indications, technique et résultat de la libération des brides pleurales dans le pneumothorax artificiel. (*Paris Méd.*, n° 24, 1932, p. 547.)
35. Heymer (A.). Zur Thorakokaustik. (*Zeitschr. f. Tub.*, Band 59, Heft 1, 1930, pp. 37-44.)
36. Jacobaeus. La cautérisation des adhérences dans le traitement de pneumothorax artificiel de la tuberculose pulmonaire. (*Paris Médical*, n° 33, 15 août 1925.)
37. Kremer (Vilhelm). Die vorteile der geraden Blickrichtung bei der thorakokaustik. (*Klin. Wochens.*, n° 35, Aug. 1927, p. 1686.)
38. Leotta (N.). La sezione delle adherenze pleuriche nell trattamento pneumotoracico della tuberculosi polmonare. (*B. et Atti d. R. Acad. Med. di Roma*, 1926, p. 333.)
39. Leroy (S.). Intrapleural pneumolysis by the Jacobaeus Unverricht method. (*Medical Journal and Record*, septembre 1930, p. 265.)

40. Matson (Ralph C.). The cauterization of adhesions in artificial pneumothorax by the Jacobaeus. Unverricht method. of closed pneumolysis. (*The Amer. Rev. of Tuberc.*, vol. 19, n° 3, March 1929, p. 233.)

41. Maurer (Gustav). Thorakoscopie und kaustik. Mitt Wesen Indikation und Bewertung der Verwachsungslösung. (Sanat. Guardaval, Davos.) (*Beitr. Klin. Tuberk.*, 76, 9-67, 1930.)

42. — Des sections de brides dans le pneumothorax. (Société Médicale de Genève, séance du 25 janvier 1934.)

43. — Cautérisation des adhérences dans des cas de pneumothorax incomplets. (*Rev. de la Tuberc.*, avril 1930, p. 457; 2.000 mots.)

44. Mistal (C.-M.). La pleuroscopie et la section d'adhérences du point de vue diagnostique et thérapeutique. (*Rev. de la Tuberc.*, n° 4, avril 1933.)

45. Moore (Julian A.). Intrapleural pneumolysis. A critical revua. (*J. Thorac. Surg.*, 3, 278-299, 1934.)

46. Perrin et Poumier. A propos de 27 sections de brides par la méthode de Jacobaeus. (*Gazette Médicale de Nantes*, 1er janvier 1934.)

47. Peters (L. S.) et Cornish (P. G.) Jr. Intrapleural pneumolysis by the Jacobaeus. Unverricht method. (*Med. J. et Rec.*, 1930, CXXXII, 265.)

48. Peyret (E.). Pleuroscopie et libération endopleurale des adhérences au cours du pneumothorax thérapeutique. (Paris, Baillère, édit., 1932.)

49. Philippe O'Heilly. Les résultats de la section de brides par l'opération de Jacobaeus dans le pneumothorax artificiel. (Thèse Paris, 1930.)

50. Piguet (C.-A.) et Froehlich (W.). Les indications et les limites de la pleuroscopie. (*Presse Médicale*, 14 septembre 1932, n° 74.)

51. — La pleuroscopie et la section des adhérences intrapleurales au cours du pneumothorax thérapeutique. (*Presse Médicale*, n° 23, 1923.)

52. Pruvost (Pierre), Meyer (André) et Livieratos. Image d'hydropneumothorax contro-latéral consécutive à une pleuroscopie et à une section de brides. (*Rev. de la Tuberc.*, 4e série, tome II, n° 10, décembre 1934, pp. 1115-1125.)

53. Redaelli (M.). Operazione di Jacobaeus in tre anni di osservazioni in sanatori. (*Stab. tip. Stucchi Ceretti*, Milan, 1927.)

54. Rougy (P.). Les interventions itératives en matière de section de brides. Avantages et inconvénients. Société des Médecins d'Hauteville, séance du 24 octobre 1939. (*In Hauteville Médical*, n° XXX, février 1936, pp. 10 et 11.)

55. Saugmann. The cauterisation of adhesions in artificial pneumothorax treatment of pulmonary tuberculosis. Technic and indications together with a survey of results obtained thus par. (*Americ. Review for Tub.*, vol. 6, 10, pp. 871-897.)

56. Saye (Louis). Pneumolyse intrapleurale. (Edit. Masson et Cie, Collection L. Bernard.)

57. Schimdt (P. S.). Komplikationen nach einer Thorakokaustik. (*Beitr. Kl. Tuberc.*, Bd. 84, 1934, H. 6, p. 594.)

58. Schonbeck (C. H.). Beitrag zu den Gefshren nicht durch trennter. Pneumothorax. Adhäsionen.

(*Beitrage K. Tuberc.*, Bd. 83, H. 6, p. 728; 400 mots.)

59. Schroder. Ueber Thorakoskopie und endopleurale Eingriffe mit Hilfe des Thorakoskop. (*Beitr. z. Klinik. der Tuberk.*, Bd. 59, H. 1-2; 1.200 mots.)

60. Triboulet. Indication de la section des adhérences dans le pneumothorax artificiel. (*Gaz. Méd. de France*, février 1932; 1.800 mots.)

61. Unverricht. Die Thorakoskopie als Hilpsmittel für die endopleurale galvanckaustische. Durchtrennung von Pleurasträngen. (*Zeitschr. f. Tuberk.*, Bd. 36, H. 4.)

62. Voute. Thorakoskopie und endopleurale kaustik. (*Schweiz. Med. Wochens.*, 1929, Bd. 1, p. 290.)

63. Weiller (E.). The results of cautery pneumolysis of adhesions complication artificial pneumot. (*Journal of Thoracic Surgery*, vol. I, n° 6, août 1932, p. 602.)

64. Wolowelsky. Sur la section endotomique d'adhérences pleurales par la méthode de Jacobaeus. (*Schweiz. Med. Woch.*, n° 16, 16 avril 1927.)

65. Xalabarder (C.). La liberacion de adherencias pleurales con el matodo de Jacobaeus. Tecnica personal. (*Revista Espancia de Tuberculosis*, août 1931, t. II, n° 3.)

Imprimerie spéciale de la Librairie Marcel Vigné - Paris